



Disponible en ligne sur

**ScienceDirect**  
www.sciencedirect.com

Elsevier Masson France

**EM|consulte**  
www.em-consulte.com



Mise au point

## Recommandations pour le diagnostic et la prise en charge de la névralgie trigéminal classique<sup>☆</sup>



*French guidelines for diagnosis and treatment of classical trigeminal neuralgia (French Headache Society and French Neurosurgical Society)*

A. Donnet<sup>a,\*,b</sup>, E. Simon<sup>c</sup>, E. Cuny<sup>d</sup>, G. Demarquay<sup>e</sup>, A. Ducros<sup>f</sup>, S. De Gaalon<sup>g</sup>, P. Giraud<sup>h</sup>, E. Guégan Massardier<sup>i</sup>, M. Lanteri-Minet<sup>b,j</sup>, D. Leclercq<sup>k</sup>, C. Lucas<sup>l</sup>, M. Navez<sup>m</sup>, C. Roos<sup>n</sup>, D. Valade<sup>n</sup>, P. Mertens<sup>c</sup>

<sup>a</sup> Centre d'évaluation et de traitement de la douleur, hôpital Timone, AP-HM, 264, rue St-Pierre, 13005 Marseille, France

<sup>b</sup> Inserm/UdA, U1107, Neuro-Dol, 63000 Clermont-Ferrand, France

<sup>c</sup> Département de neurochirurgie, 69000 Lyon, France

<sup>d</sup> Service de neurochirurgie, 33000 Bordeaux, France

<sup>e</sup> Service de neurologie, hôpital de la Croix-Rousse, hospices civils de Lyon, 69004 Lyon, France

<sup>f</sup> Service de neurologie hôpital Gui-de-Chauliac, 34000 Montpellier, France

<sup>g</sup> Service de neurologie, 44000 Nantes, France

<sup>h</sup> Centre d'évaluation et de traitement de la douleur, 74000 Annecy, France

<sup>i</sup> Service de neurologie, hôpital Charles-Nicolle, 76000 Rouen, France

<sup>j</sup> Département d'évaluation et de traitement de la douleur, hôpital Cimiez, 06000 Nice, France

<sup>k</sup> Service de neuroradiologie diagnostique et fonctionnelle, 75000 Paris, France

<sup>l</sup> Centre d'évaluation et de traitement de la douleur, hôpital Salengro, 59000 Lille, France

<sup>m</sup> Centre d'évaluation et de traitement de la douleur, hôpital Bellevue, CHU St.-Étienne, 42000 St-Etienne, France

<sup>n</sup> Centre urgence céphalées, hôpital Lariboisière, 75000 Paris, France

### INFO ARTICLE

Historique de l'article :

Reçu le 4 mars 2018

Reçu sous la forme révisée

le 20 mars 2018

Accepté le 8 avril 2018

Disponible sur Internet le 14 juin 2018

Mots clés :

Névralgie trigéminal classique

Recommandations

Keywords:

Classical trigeminal neuralgia

Guidelines

<sup>☆</sup> Recommandations issues de Donnet A, Simon E, Cuny E, Demarquay G, Ducros A, De Gaalon S, Giraud P, Massardier EG, Lanteri-Minet M, Leclercq D, Lucas C, Navez M, Roos C, Valade D, Mertens P. French guidelines for diagnosis and treatment of classical trigeminal neuralgia (French Headache Society and French Neurosurgical Society). Rev Neurol (Paris). 2017;173(3):131–151.

\* Auteur correspondant.

Adresse e-mail : [adonnet@ap-hm.fr](mailto:adonnet@ap-hm.fr) (A. Donnet).

<https://doi.org/10.1016/j.neuchi.2018.04.001>

0028-3770/© 2018 Elsevier Masson SAS. Tous droits réservés.

## 1. Préambule

### 1.1. Demandeur

Ces recommandations ont été élaborées à la demande de la Société Française d'Étude des Migraines et des Céphalées (SFEMC) et de la Société Française de Neurochirurgie (SFNC).

### 1.2. Thème des recommandations

Les recommandations concernent le diagnostic et la prise en charge de la névralgie trigéminal classique.

### 1.3. Patients concernés

Les recommandations concernent les patients adultes.

### 1.4. Professionnels concernés

Les recommandations sont destinées aux professionnels impliqués dans la prise en charge des patients présentant une névralgie trigéminal classique : médecins généralistes, neurologues, neurochirurgiens, ORL, ophtalmologistes, stomatologues, dentistes et radiologues.

### 1.5. Grade des recommandations et méthodologie de travail

Les recommandations proposées ont été classées en grade A, B ou C selon les modalités suivantes :

- une recommandation de grade A est fondée sur une preuve scientifique établie par des études de fort niveau de preuve comme des essais comparatifs randomisés de forte puissance et sans biais majeur et/ou méta-analyse d'essais comparatifs randomisés, analyse de décision basée sur des études bien menées ;
- une recommandation de grade B est fondée sur une présomption scientifique fournie par des études de niveau intermédiaire de preuve, comme des essais comparatifs randomisés de faible puissance, des études comparatives non randomisées bien menées, des études de cohorte ;
- une recommandation de grade C est fondée sur des études de moindre niveau de preuve, comme des études cas-témoins, des séries de cas.

En l'absence de précisions, les recommandations proposées sont fondées sur un accord professionnel entre les membres du groupe de travail.

L'absence de niveau de preuve ne signifie pas que les recommandations élaborées ne sont pas pertinentes et utiles. L'absence de preuve doit inciter à engager des études complémentaires lorsque cela est possible.

Ces recommandations ont été réalisées par la SFEMC et la SFNC, en respectant la méthodologie AGREE. Les axes de travail ont été ainsi répartis au sein du groupe de travail :

- Anatomie et physiopathologie de la névralgie faciale (Michel Lanteri-Minet) ;
- Épidémiologie, évolution naturelle, spectre clinique de la névralgie faciale et diagnostic positif clinique (Anne Donnet et Dominique Valade) ;
- Diagnostic différentiel de la névralgie faciale ;
  - Les diagnostics différentiels avec les autres céphalées primaires (Caroline Roos et Solène De Gaalon),
  - Les diagnostics différentiels avec les autres névralgies essentielles (Malou Navez et Geneviève Demarquay),

- Les diagnostics différentiels les NF secondaires et la neuropathie trigéminal (Pierrick Giraud et Evelyne Guégan Massardier),
- Imagerie et névralgie faciale (Christian Lucas et Delphine Leclercq) ;
- Traitements médicaux (Anne Ducros et Anne Donnet) ;
- Traitements chirurgicaux (Emmanuel Cuny et Emile Simon).

Un groupe de lecture composé de membres de la SFEMC, de la SFNC et de professionnels de santé indépendants de cette société a été constitué.

## 2. Recommandations pour le diagnostic et la prise en charge de la névralgie trigéminal classique

### 2.1. Anatomie et physiopathologie de la névralgie trigéminal

Le nerf trijumeau (V) est le plus volumineux des nerfs crâniens. Il supporte l'essentiel de la sensibilité somatique de la partie antérieure du segment céphalique (face, cavité buccale et langue, cavités naso-sinusiennes, dure-mère sus-tentorielle) au travers de ses trois branches principales : nerf ophtalmique (V1), nerf maxillaire (V2) et nerf mandibulaire (V3). Ces trois branches véhiculent les afférences périphériques trigéminales et entrent dans le crâne respectivement par la fente sphénoïdale (fissure orbitaire supérieure), le foramen rond et le foramen ovale. Les corps cellulaires des afférences périphériques véhiculées par ces trois branches sont intracrâniens et regroupés au sein du ganglion trigéminal de Gasser situé au niveau du cavum de Meckel. Les prolongements centraux de ces afférences périphériques trigéminales se rassemblent au sein de la racine sensitive trigéminal qui pénètre dans le tronc cérébral au niveau du pont et se distribuent ensuite dans le complexe sensitif du trijumeau qui constitue le premier relais central des informations somesthésiques orofaciales et crâniennes. Le nerf trijumeau qui est un nerf mixte a également une fonction motrice puisque c'est lui qui véhicule les efférences qui vont innover les muscles masticateurs au travers d'une branche du nerf mandibulaire. Enfin, s'il ne comporte pas de contingent autonome propre, le nerf trijumeau est rejoint par des fibres parasympathiques issues du nerf facial (VII) et du nerf glosso-pharyngien (IX).

Afin de bien appréhender la névralgie trigéminal classique (NTC) qui fait l'objet de ces recommandations de bonne pratique, il est essentiel de connaître quelques notions anatomiques et physiopathologiques clefs concernant le nerf trijumeau : i) les territoires cutanéomuqueux des branches du nerf trijumeau ; ii) la somatotopie des fibres trigéminales au niveau du ganglion de Gasser et iii) le rôle du conflit vasculo-nerveux.

#### 2.1.1. Territoires cutanéomuqueux des branches du trijumeau

La connaissance des territoires cutanéomuqueux des branches du trijumeau [1] est essentielle pour bien appréhender la topographie douloureuse décrite par les patients souffrant de NTC.

Le **nerf ophtalmique** assure l'innervation cutanée d'un territoire qui comprend la partie antérieure de la région temporale, le front, la paupière supérieure et le dos du nez. Son territoire muqueux concerne le sinus frontal, le sinus sphénoïdal et le septum nasal. Le nerf ophtalmique supporte également la sensibilité de la conjonctive bulbaire et palpébrale ainsi que celle de la cornée.

Le **nerf maxillaire** assure l'innervation cutanée de la partie moyenne de la région temporale, la paupière inférieure, la pommette, la lèvre supérieure, l'aile du nez dans sa partie externe et le vestibule de la fosse nasale. Son territoire muqueux comporte la voûte et le voile du palais, l'orifice tubaire, le pôle supérieur de l'amygdale, le sinus maxillaire, les gencives, les alvéoles et les dents du maxillaire.

Le **nerf mandibulaire** assure l'innervation cutanée de la partie postérieure de la région temporale, la partie antérieure du pavillon de l'oreille, les parois antérieure et supérieure du conduit auditif externe, la lèvre inférieure et le menton. Son territoire muqueux comporte les deux tiers antérieurs de la langue, la face interne de la joue et du plancher de la bouche, les gencives, les alvéoles et les dents du maxillaire. Comme indiqué plus haut, le nerf mandibulaire véhicule également les fibres motrices du trijumeau qui vont innover les muscles masticateurs (masséter, temporal, ptérygoïdiens interne et externe, myélohyoïdien, ventre antérieur du digastrique et péristaphylin externe).

Concernant l'innervation cutanée du segment céphalique antérieur, il est important de rappeler que la conque de l'oreille et l'encoche massétérine ne dépendent pas du trijumeau mais sont respectivement innervées par le nerf intermédiaire facial et le plexus cervical supérieur. Concernant l'innervation muqueuse, le tiers postérieur de la langue ne dépend pas du nerf trijumeau mais du nerf glosso-pharyngien. (Fig. 1 accord Elsevier obtenu).

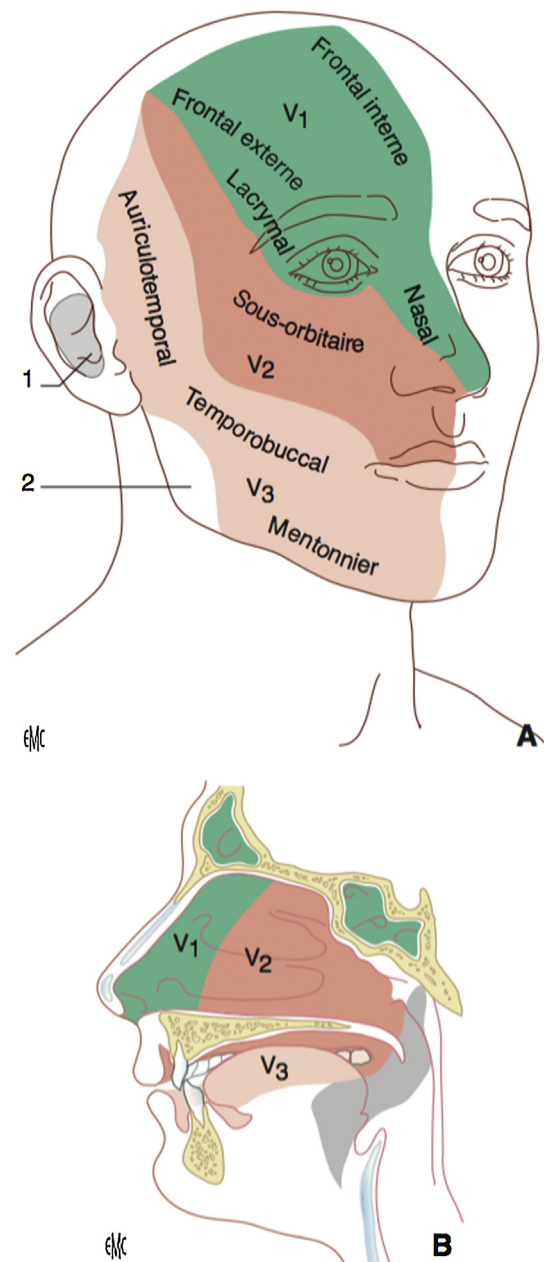
### 2.1.2. Somatotopie des fibres trigéminales au niveau du ganglion de Gasser

La connaissance de la somatotopie des fibres trigéminales au niveau du ganglion de Gasser [1] est essentielle car c'est sur elle qu'a reposé le développement de la thermo-rhizotomie percutanée, en permettant de placer l'électrode de telle sorte que la thermo-lésion ne concerne que les fibres correspondant au territoire douloureux.

Le ganglion de Gasser a une forme semi-lunaire. Son bord postérieur concave se prolonge en arrière par une zone faisant transition avec la racine sensitive correspondant au plexus triangulaire. C'est au niveau de ce plexus triangulaire que la somatotopie permet la chirurgie lésionnelle. En effet, à ce niveau, les afférences mandibulaires sont en position inférolatérale, les afférences ophtalmiques en position supéromédiane et les afférences maxillaires en position intermédiaire. Cette somatotopie est nette en rétroganglion puis disparaît ensuite pour faire place à une organisation fonctionnelle. Ainsi, dans la partie juxtaprotubérantielle de la racine sensitive, les fibres thermoalgésiques sont préférentiellement inférolatérales (dans la pars major) alors que les fibres épicrotiques et proprioceptives sont préférentiellement supéromédianes (dans la pars intermediaris) (Fig. 2 accord Elsevier obtenu).

### 2.1.3. Conflit vasculo-nerveux

L'existence d'un conflit vasculo-nerveux est considérée comme un facteur étiopathogénique majeur de la NTC [2] ayant conduit à la mise au point de la décompression vasculaire proposée pour la première fois par Gardner en 1959 puis popularisée à partir de la fin des années soixante par Jannetta [3]. Une étude danoise récente réalisée prospectivement sur un effectif de 135 patients souffrant de NTC et ayant bénéficié d'une IRM-3 T avec une évaluation radiologique sans connaissance de la latéralisation douloureuse a confirmé la grande prévalence d'un conflit vasculo-nerveux non seulement du côté symptomatique, mais aussi du côté asymptomatique (89 % versus 78 %,  $p=0,014$ , OR 2,4 [1–4,8],  $p=0,017$ ) et la prévalence significativement supérieure d'un conflit vasculo-nerveux sévère (voir définition dans chapitre II.4.5) du côté symptomatique (53 % versus 13 %,  $p<0,001$ , OR 11,6 [4,7–9,9–28],  $p<0,001$ ) [4]. Très majoritairement, le conflit est provoqué par une méga-dolicho-artère au niveau de la citerne pré-pontique (le plus souvent l'artère cérébelleuse antéro-supérieure). Anatomiquement, il a été montré que la compression et les pulsations de l'artère conflictuelle entraînent une démyélinisation au niveau de la portion centrale de la racine du trijumeau et de sa zone transitionnelle qui, avec la partie adjacente du pont, constituent la zone d'entrée de la racine sensitive dans le pont (*root entry zone-REZ*) [5] et qui sont les portions du nerf trijumeau qui sont les plus fragiles. Cette démyélinisation induirait des décharges ectopiques et



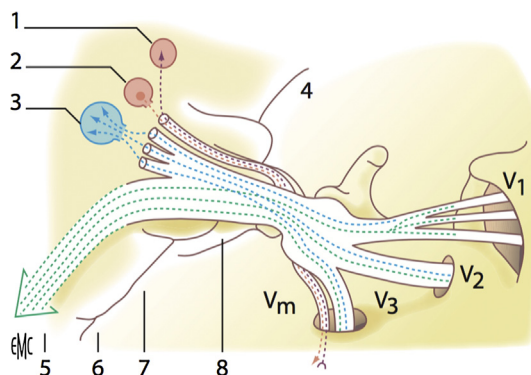
**Fig. 1.** Territoires cutanéomuqueux des branches de division du trijumeau. « Sindou M, Keravel Y, Simon E, Mertens P. Névralgie du trijumeau et neurochirurgie. EMC (Elsevier Mason SAS, Paris), Neurochirurgie, 17-023-A-85, 2012]. Copyright© année Elsevier Masson SAS. Tous droits réservés ».

des éphapses expliquant l'hyperexcitabilité des afférences trigéminales [6]. Comme dans de nombreuses douleurs, il est probable que la NTC est également supportée par une hypersensibilisation centrale secondaire concernant les noyaux du système trigéminale dans le tronc cérébral et des structures supra-trigéminales.

## 2.2. Épidémiologie, évolution naturelle, spectre clinique de la névralgie trigéminal classique (NTC) et diagnostic positif clinique

### 2.2.1. Épidémiologie et évolution naturelle

L'épidémiologie exacte de la NTC est inconnue. Peu d'études ont étudié la prévalence de cette pathologie, et, depuis 1968, les estimations proposées par Penman sont reprises [7] : prévalence de 10,7/100 000 chez l'homme et de 20/100 000 chez la femme ; incidence annuelle de 0,0046 % chez l'homme et de 0,0071 % chez la



**Fig. 2.** Somatotopie du trijumeau - schéma des fibres sensitives. « Sindou M, Keravel Y, Simon E, Mertens P. Névralgie du trijumeau et neurochirurgie. EMC (Elsevier Masson SAS, Paris), Neurochirurgie, 17-023-A-85, 2012]. Copyright© année Elsevier Masson SAS. Tous droits réservés ».

femme. Ces estimations sont concordantes avec les résultats de l'étude d'El Tallawy et ses collaborateurs qui, en 2013, rapportaient une prévalence globale de 29,5/100 000 dans la population égyptienne [8]. Elles sont également concordantes avec les résultats de l'étude de Katusic et ses collaborateurs qui rapportaient en 1990 une incidence annuelle de 0,0047 % pour l'ensemble de la population nord-américaine [9]. Ces données déjà anciennes confirment donc la rareté de l'affection. Le ratio homme-femme est environ de 3:2 avec des résultats variables en fonction des études : 7,1:4,7 pour Penman [7], 4,3:3,4 pour Katusic et ses collaborateurs [9], 5:2 pour Rozen [10], 3:2 pour Maarbjerg et ses collaborateurs [11], voire contradictoires puisqu'en Inde une prédominance masculine a été retrouvée [12].

Au-delà de la rareté, la principale caractéristique épidémiologique de la NTC est le lien avec l'âge, se traduisant par l'augmentation de son incidence avec l'âge et une prédominance en seconde partie de la vie. Ainsi, l'analyse par tranche d'âge réalisée dans l'étude de Rochester a mis en évidence une incidence annuelle de 0,0002 % avant 40 ans, 0,0037 % entre 40 et 49 ans, 0,0089 % entre 50 et 59 ans et 0,026 % au-delà de 60 ans [9]. Manzoni et Torelli (2005) ont retrouvé l'incidence la plus élevée chez les sujets âgés : 17,5/100000/an entre 60 et 69 ans et 25,6/100000/an au-delà de 70 ans [13]. La NTC constitue 19 % des patients de plus de 65 ans référés dans un centre tertiaire de prise en charge céphalées [14]. Cependant les formes juvéniles existent mais elles doivent faire suspecter a priori une névralgie trigéminal douloureuse (NTD) symptomatique, en particulier une pathologie démyélinisante ou tumorale [15].

Le lien avec l'hypertension artérielle, longtemps suggéré [9] a été clairement établi, notamment dans l'étude de Pan et ses collaborateurs [16]. L'hypertension artérielle serait à l'origine d'une tortuosité artérielle, qui pourrait augmenter le risque de développement d'une compression vasculaire au niveau du tronc cérébral, conduisant à augmenter le risque de NTC. Une comorbidité possible avec la maladie de Charcot Marie Tooth et avec la névralgie du glossopharyngien ont également été évoquées [13].

La NTC est une douleur rare qui survient en grande majorité chez le sujet âgé de plus de 60 ans.

L'histoire naturelle de la NTC est très mal connue. L'étude de Rochester a montré que la durée de chaque poussée douloureuse est très variable allant de 1 à 1462 jours, la moyenne étant de 116 jours et la médiane de 49 jours [9]. Cette étude, qui a permis d'observer des patients pour certains sur une quarantaine d'années,

a également montré que 29 % des patients n'ont présenté qu'une seule poussée, 19 % en ont présenté deux, 24 % en ont présenté 3 et 28 % entre 4 et 11. Une rémission spontanée est possible, rapportée sur au moins six mois pour plus de 50 % des patients et sur plus d'une année dans près de 25 % des cas dans l'étude de Ruhston et MacDonald [17]. La variabilité interindividuelle de la durée des périodes de rémission a été confirmée dans l'étude de Maarbjerg et ses collaborateurs [11]. Même si ces données sur l'histoire naturelle de la NTC sont parcellaires et anciennes, elles sont très importantes à prendre en considération pour établir la stratégie thérapeutique et évaluer les traitements, qu'ils soient médicaux ou chirurgicaux.

## 2.2.2. Les signes cliniques

### 2.2.2.1. Le tableau clinique typique [18].

Le diagnostic clinique repose sur cinq éléments cliniques :

- le décours temporel et la tonalité de la douleur ;
- la topographie de la douleur ;
- les circonstances de déclenchement de la douleur ;
- l'existence d'une période réfractaire entre les crises douloureuses ;
- l'absence de signe déficitaire neurologique après les crises douloureuses.

#### Décours temporel et tonalité de la douleur

La douleur est très violente et brève, d'apparition brutale et d'emblée maximale, les patients la comparent à 'une décharge électrique' ou à 'un coup de poignard'. De manière plus rare, elle est décrite comme 'un broiement' ou 'un arrachement', très rarement comme 'une brûlure'. Dans tous les cas, elle est décrite comme très intense, voire qualifiée d'insupportable. Ces paroxysmes douloureux, très brefs, ayant une durée d'environ 3 à 20 secondes, avec un début et une fin brusques, peuvent parfois se regrouper en salves pour constituer des accès d'une à deux minutes. La durée de ces accès est néanmoins très variable, peut changer au cours du temps et se prolonger lorsque la douleur devient plus sévère. Ces accès douloureux peuvent altérer de façon significative la qualité de vie, et souvent entraîner une perte de poids. Entre les paroxysmes, la plupart des patients sont asymptomatiques. La fréquence qui est de quelques crises par jour dans les formes bénignes peut atteindre un état de mal subintrait dans les formes graves. Dans les centres tertiaires recrutant vraisemblablement des patients plus sévèrement affectés, 40 % des patients ont plus de 10 crises par jour [11]. La douleur est essentiellement diurne et ne gêne pas le sommeil. Lorsque la crise survient, le malade s'immobilise dans une attitude douloureuse et grimaçante (« tic douloureux de la face »). Cette phase douloureuse peut être suivie d'une phase motrice avec des contractions musculaires localisées à certains muscles, puis, toute l'hémiface peut être secouée par une véritable grimace clonique. Enfin, il peut survenir une phase vasomotrice avec congestion de l'hémiface, injection conjonctivale, hypersécrétions lacrymales, nasale ou buccale. Ces signes vasomoteurs sont le plus souvent constatés au cours des épisodes d'intensité sévère et au cours des formes 'vieilles' [19]. Si l'on interroge systématiquement les patients sur l'existence de signes autonomiques, ceux-ci sont retrouvés dans 31 % des cas, dominés par le larmolement ou l'injection conjonctivale [11]. Entre les crises, le patient ne souffre pas, mais garde une anxiété liée à la crainte de l'épisode suivant.

#### Topographie de la douleur

La douleur est unilatérale (bilatérale dans 1 à 2 % des cas, et dans ce cas jamais simultanée, les accès douloureux touchant l'un ou l'autre côté de façon asynchrone).

Strictement localisée au territoire du nerf trijumeau et le plus souvent limitée à l'une de ses branches, elle reste longtemps sur une seule branche mais peut diffuser aux autres branches au

cours de l'évolution. La branche mandibulaire (V2) est la plus souvent concernée, la douleur débutant généralement au niveau de la lèvre supérieure, et touchant l'aile du nez et la gencive supérieure. La branche maxillaire inférieure (V3) est la deuxième branche la plus souvent concernée, avec un territoire douloureux intéressant le plus souvent territoire d'innervation du nerf mentonnier (houppes du menton, lèvre inférieure ou région dentaire inférieure). L'atteinte de la branche ophtalmique (V1) est la plus rare et concerne le territoire sur-orbitaire. Les névralgies du V1 sont souvent symptomatiques, surtout quand elles restent strictement localisées à ce territoire et doivent donc conduire le praticien à la plus grande vigilance. Même s'il existe des chiffres de répartition variables d'une publication à l'autre, la localisation préférentielle de la douleur est le territoire du V2, puis celui du V3, et enfin l'association des territoires du V2 et du V3, ces trois localisations correspondant à 69 % des patients [11].

La grande majorité des études attestent que le côté droit est plus fréquemment atteint par la névralgie que le gauche : 57,8 % pour Katusic et al. [9], 56 % pour Maarbjerg et al. [11] et 64 % pour Bangash [20].

#### Circonstances de déclenchement

La circonstance de déclenchement de la douleur la plus habituelle est la stimulation directe d'un territoire cutané, ou éventuellement muqueux, appelé « zone gâchette » (« trigger zone » des anglo-saxons). Il peut exister une, plus rarement plusieurs zones gâchettes. Elles se situent de manière préférentielle au niveau du sillon nasolabial de la lèvre supérieure pour le V2 ou le rebord gingivo-alvéolaire de la mandibule pour le V3. En cas de NTC 'vieilles', ces zones peuvent parfois se chevaucher. Plus rarement, la zone gâchette peut se situer en dehors du territoire concerné par la NTC : territoire d'une autre branche du trijumeau ou territoire de C2–C3. Il existe une latence dans le déclenchement de la douleur provoquée qui s'étend progressivement autour du territoire douloureux et qui persiste un certain temps après l'arrêt du stimulus. On peut également noter un phénomène de sommation temporo-spatiale avec des douleurs de plus en plus fortes et étendues lors de stimulations rapidement répétées.

Les malades peuvent tenter de prévenir l'accès par une pression très forte de la zone gâchette, alors qu'ils évitent toutes les stimulations mécaniques de faible intensité, normalement non douloureuses, de type toilette, rasage, maquillage ou brossage des dents. Les accès douloureux peuvent être également déclenchés de façon indirecte, par le froid, le vent, les situations de la vie quotidienne (parler, rire, mastiquer, déglutir, se raser...) imposant aux patients des conduites d'évitement et une attitude figée. Les malades se forcent donc à une immobilité absolue, évitant de parler ou parlant du bout des lèvres redoutant toute alimentation et geste d'hygiène faciale et/ou dentaire.

#### Période réfractaire

Chaque accès douloureux est suivi d'une courte période réfractaire pendant laquelle aucun stimulus ne peut déclencher la douleur, laps de temps que les malades peuvent mettre à profit pour réaliser les gestes qu'ils redoutent.

#### Examen neurologique

L'examen clinique réalisé en dehors d'une période douloureuse est strictement normal. Il n'y a aucun déficit sensitif, sensoriel ou moteur après la crise au niveau du territoire d'innervation du nerf affecté : la sensibilité faciale et cornéenne, la force de contraction des muscles masséter et temporal sont respectées.

De même, l'examen des autres nerfs crâniens ne révèle aucun signe déficitaire et l'examen ne met en évidence aucune atteinte des voies longues ou de signes cérébelleux. Cependant, la normalité de l'examen sensitif est remis en question (cf. chapitre critères ICHD3).

À ces critères cliniques, il faut rajouter un critère d'ordre thérapeutique, à savoir la très bonne efficacité, au moins initiale, de la carbamazépine.

2.2.2.2. Critères diagnostiques de la classification ICHD3 [21]. Le terme de névralgie trigéminal classique (NTC) plutôt qu'essentielle ou idiopathique doit être utilisé [21].

La classification ICHD3 définit le diagnostic de la *névralgie trigéminal classique* (code 13.1.1) avec les critères ci-dessous :

- A. Au moins trois crises de douleur faciale unilatérale répondant aux critères B et C.
- B. Survenant dans une ou plusieurs branches du nerf trijumeau sans irradiation au-delà des branches du nerf trijumeau.
- C. La douleur a au moins trois des quatre caractéristiques suivantes :
  1. se reproduisant sous forme de crises paroxystiques durant d'une fraction de seconde à deux minutes.
  2. d'intensité sévère.
  3. telle qu'une décharge électrique, un élancement, un coup de poignard, une piqûre.
  4. provoquée par des stimuli inoffensifs sur le côté atteint du visage<sup>1</sup>.
- D. Sans déficit neurologique évident<sup>2</sup>.
- E. N'est pas mieux expliquée par un autre diagnostic ICHD-3.

Le diagnostic de la NTC repose sur les critères diagnostiques de la classification ICHD-3.

La classification ICHD-3 distingue deux sous-types de NTC [21] : la névralgie trigéminal classique purement paroxystique (code 13.1.1.1) et la névralgie trigéminal classique avec une douleur faciale persistante concomitante (code 13.1.1.2), qui a été longtemps considérée comme une « névralgie trigéminal atypique ». Ces deux sous-types sont définis par l'IHS par les critères ci-dessous :

*Névralgie trigéminal classique purement paroxystique* (code 13.1.1.1) :

- A. Crises récurrentes de douleur faciale unilatérale répondant aux critères de 13.1.1 névralgie trigéminal classique
- B. Absence de douleur faciale persistant entre les crises
- C. N'est pas mieux expliquée par un autre diagnostic ICHD-3

*Névralgie trigéminal classique avec une douleur faciale persistante concomitante* (code 13.1.1.2) :

- A. Crises récurrentes de douleur faciale unilatérale répondant aux critères de 13.1.1 névralgie trigéminal classique
- B. Douleur faciale persistante d'intensité modérée dans la zone affectée par la névralgie
- C. N'est pas mieux expliquée par un autre diagnostic ICHD-3

En raison d'un manque de sensibilité de ces critères ICHD-3 bêta, des modifications ont déjà été suggérées portant essentiellement sur le critère D et incluant la possibilité de troubles de la sensibilité en l'absence d'antécédents cliniques et d'arguments en imagerie

<sup>1</sup> Certaines crises peuvent être ou semblent être spontanées mais il en faut au moins 3 provoquées pour remplir ce critère.

<sup>2</sup> Une hypoesthésie ou une hypoalgésie dans la région trigéminal affectée indique toujours une lésion axonale. Quand l'un ou l'autre sont présents il y a une neuropathie trigéminal et une démarche diagnostique est nécessaire pour exclure une cause symptomatique. Certains patients présentent une hyperalgésie dans la région douloureuse, une telle hyperalgésie ne conduit pas nécessairement à porter le diagnostic de neuropathie trigéminal parce que cela peut refléter une augmentation de l'attention que le patient porte à son côté douloureux.

en faveur d'une étiologie structurelle, traumatique ou systémique [22].

### 2.2.2.3. Les autres formes cliniques.

2.2.2.3.1. *La névralgie pré-trigéminal.* La *névralgie trigéminal classique 13.1.1* peut être précédée par une période de douleur continue atypique nommée *névralgie pré-trigéminal* dans la littérature [21].

2.2.2.3.2. *Les formes évoluées ou vieillies.* La maladie évoluant de manière discontinue, on note le plus souvent des périodes douloureuses de plus en plus longues, et des périodes d'accalmie de plus en plus courtes. On note en parallèle une modification de la séméiologie clinique. Les crises sont de plus en plus rapprochées si bien que la douleur peut paraître continue. Il existe alors un fond douloureux permanent à type de brûlure ou plus rarement de tension douloureuse. Le traitement médicamenteux devient moins efficace et on peut voir se développer une résistance thérapeutique. Une hypoesthésie du territoire douloureux est possible, et le territoire douloureux peut s'étendre à la racine voisine, voire aux trois racines.

2.2.2.3.3. *Les associations à d'autres céphalées primaires.* L'association de névralgie faciale avec des céphalées primaires, au cours du même épisode douloureux ou en alternance, a été rarement décrite : cluster-tic (association Algie vasculaire de la face-NTC) [23] migraine-tic [24] et hémicrânie paroxystique-tic [25].

## 2.3. Diagnostics différentiels de la NTC

### 2.3.1. Neuropathie trigéminal douloureuse

Le diagnostic différentiel de la NTC est la neuropathie trigéminal douloureuse (NTD). Dans la classification IHS [21], la NTD correspond anciennement aux neuropathies trigéminales et aux névralgies du trijumeau secondaires. Le concept de NTD repose donc sur la présence d'une étiologie identifiable par l'anamnèse et/ou par des examens paracliniques appropriés. La NTD est en lien avec une irritation, compression, destruction ou démyélinisation du nerf trijumeau en un point quelconque de son trajet entre son émergence au niveau du tronc cérébral et sa terminaison et qui ne sont pas secondaires à un conflit vasculo-nerveux. L'IHS définit la neuropathie trigéminal douloureuse (13.1.2) et ses sous-entités (13.1.2.1 à 13.1.2.6) en fonction de l'étiologie à l'origine de la neuropathie : poussée aiguë de zona, post-herpétique, post-traumatique, SEP, lésion occupant de l'espace, autre pathologie [21].

Sur le plan clinique, la séméiologie des NTD est similaire à celle des NTC comme l'en attestent les critères ICHD3 [21]. De nombreuses observations illustrent le caractère peu spécifique de la séméiologie clinique, mais insistent sur l'importance d'un examen neurologique et physique bien conduit.

La NTD survient plus volontiers avant l'âge de 40 ans. Le plus souvent elle concerne la branche ophtalmique, mais elle peut concerner toutes les branches du nerf. Elle peut être bilatérale. La douleur est intense, évoluant par paroxysmes. Habituellement, il n'y a pas de zone gâchette et des troubles sensitifs sont souvent notés : hypoesthésie, voire anesthésie. Les signes inter-critiques peuvent être néanmoins absents en cas de NTD ce qui nécessite donc une exploration systématique radiologique. Une faible réponse initiale à la carbamazépine est souvent rapportée. Des atteintes hors du territoire trigéminal sont parfois associées : névrite optique ; atteinte cutanée ; lésions orales et du système nerveux. La présence d'une fièvre, de signes généraux ou d'une altération de l'état général, d'affection neurologique telle une sclérose en plaque (SEP) ou d'une affection à tropisme neurologique telles une sarcoïdose ou un syndrome de Gougerot-Sjögren doivent également suggérer une forme de NTD et justifier un large bilan.

**Tableau 1**

Drapeaux rouges en faveur d'une NTD [26].

Troubles sensitifs persistants
Surdité ou problèmes auditifs
Faible réponse à la carbamazépine
Notion d'une atteinte de la peau ou des lésions orales pouvant s'étendre au système nerveux
Atteinte isolée de la branche ophtalmique uni ou bilatérale du trijumeau
Âge de survenue avant 40 ans
Névrite optique
Antécédents familiaux de Sclérose en Plaques

**Tableau 2**

Critères diagnostiques de la névralgie du glossopharyngien (ICHD3, 13,2) [21].

A–Au moins 3 crises douloureuses unilatérales répondant aux critères B et C
B–La douleur est située dans la partie postérieure de la langue, de la fosse tonsillaire, du pharynx, sous l'angle de la mâchoire inférieure et/ou dans l'oreille
C–La douleur a au moins 3 des 4 caractéristiques suivantes
1. évoluant sous forme de crises paroxystiques durant de quelques secondes à 2 minutes
2. Intensité sévère
3. À type de coup de poignard ou de piqûre
4. déclenchée par la déglutition, la toux, la parole ou le bâillement
D–Absence de déficit neurologique évident
E–N'est pas mieux expliquée par un autre diagnostic ICHD-3

Ces drapeaux rouges sont résumés dans le **Tableau 1** selon Zakrzewska et Linskey [26].

### 2.3.2. Névralgies non-trigéminales et le syndrome de Raeder

Les douleurs névralgiques localisées au niveau de la face peuvent plus rarement affecter les branches sensitives du nerf glossopharyngien, du nerf vague et du nerf facial (nerf intermédiaire de Wrisberg). Même si la douleur du syndrome de Raeder est dans le territoire trigéminal, nous avons choisi de le faire apparaître dans ce chapitre.

2.3.2.1. *Névralgie du nerf glossopharyngien.* La névralgie du nerf glossopharyngien est une pathologie rare représentant 0,2 à 1,3 % de l'ensemble des syndromes douloureux de la face [27]. Elle se manifeste par une douleur de type névralgique (intense, paroxystique, brève, en coup de poignard ou décharge électrique) localisée dans le territoire sensitif du nerf glossopharyngien (IX) (**Tableau 2**). La douleur peut également toucher les fibres sensitives du nerf vague (X) d'où la dénomination de névralgie vago-glosso-pharyngée [27,28]. Les douleurs sont localisées au niveau oropharyngé (pharynx, loge amygdalienne, base de la langue) et/ou au niveau de l'oreille [21]. Les douleurs oropharyngées peuvent irradier dans la région auriculaire et inversement [28]. La douleur peut être associée à des symptômes végétatifs vagues tels que toux, éternuement, bradycardie, voire syncope et asystolie. Exceptionnellement, les patients présentent des syncopes sans manifestation douloureuse associée.

La névralgie du glossopharyngien se manifeste par une douleur névralgique, intense, brève, en décharge électrique de topographie différente de la NTC, à savoir au niveau oropharyngé (pharynx, loge amygdalienne, base de la langue) et/ou au niveau de l'oreille. Les douleurs oropharyngées peuvent irradier dans la région auriculaire et inversement. La névralgie du glossopharyngien peut être associée à des symptômes végétatifs vagues comme une bradycardie, une syncope voire une asystolie.

La douleur peut survenir spontanément ou après stimulation de la zone sensitive innervée par le IX (zone gâchette) comme

**Tableau 3**

Critères diagnostiques de la névralgie du nerf intermédiaire (ICHD3, 13.3.1) [21].

- A–Au moins 3 crises douloureuses unilatérales répondant aux critères B et C  
 B–La douleur est située dans le conduit auditif, et peut irradier dans la région pariéto-occipitale  
 C–La douleur a au moins 3 des 4 caractéristiques suivantes  
 1. crises paroxystiques récurrentes durant de quelques secondes à 2 minutes  
 2. intensité sévère  
 3. à type de coup de poignard ou de piqûre  
 4. déclenchée par la stimulation d'une zone gâchette dans le mur postérieur du conduit auditif et/ou de la région péri-auriculaire  
 D–Absence de déficit neurologique évident  
 E–N'est pas mieux expliquée par un autre diagnostic ICHD-3

les activités de déglutition, mastication, toux, bâillement, éternuement, rire. Les formes sévères gênant l'alimentation peuvent s'accompagner d'une perte de poids conséquente. Très rarement, la douleur peut être provoquée par l'ingestion de produits froids, chauds, sucrés, acides ou la rotation de la tête [28]. Les crises douloureuses évoluent comme dans la NTC de manière paroxystique (suivies de possible périodes réfractaires brèves après les accès paroxystiques), entrecoupées de possibles périodes de rémission.

Les crises douloureuses de la névralgie du IX surviennent spontanément ou lors de la déglutition, mastication, toux, bâillement.

Les névralgies du IX peuvent être secondaires ou idiopathiques. La survenue d'une névralgie du IX doit faire suspecter une lésion localisée sur le trajet du IX de son noyau dans le tronc cérébral jusqu'à des terminaisons nerveuses : tumeurs intracrâniennes et surtout ORL, compression vasculaire, inflammation (SEP), traumatisme, malformation d'Arnold-Chiari. Il est donc indispensable de réaliser un bilan clinique et paraclinique de la tête, de la face et du cou afin d'éliminer une névralgie symptomatique. Les névralgies du glossopharyngiens peuvent être également idiopathiques, liées à une compression neurovasculaire du nerf glossopharyngien mise en évidence sur l'IRM qui doit comprendre des coupes dédiées à la recherche du conflit.

La névralgie du glossopharyngien peut être secondaire, mais également idiopathique. Un bilan clinique et paraclinique doit être complet à la fois sur le plan neurologique, au niveau de la face et au niveau ORL, notamment chez le fumeur.

**2.3.2.2. Névralgie du nerf intermédiaire (ou du nerf facial).** La névralgie du nerf intermédiaire de Wrisberg est une douleur affectant la branche VII bis qui assure l'innervation sensitive d'un petit territoire cutané localisé au niveau de la conque de l'oreille à proximité du méat acoustique externe [29]. Il s'agit d'une pathologie rare, caractérisée par des douleurs de type névralgique (brèves, intenses, fulgurantes, en coup de poignard) localisée dans le conduit auditif (Tableau 3). La douleur peut irradier dans la région pariéto-occipitale et peut être associée pendant les crises à des troubles de la lacrimation, salivation et/ou du goût [29]. Les douleurs peuvent être déclenchées par des stimulations d'une zone gâchette localisée au niveau du mur postérieur dans le canal auditif, par le premier contact des aliments sur la langue, ou survenir spontanément [30].

La névralgie peut être idiopathique ou survenir comme complication d'un zona (il faut alors rechercher des antécédents d'éruption cutanée dans le territoire du VII bis).

**2.3.2.3. Syndrome paratrigéminal oculosympathique ou « syndrome de Raeder »** (code ICHD3 13.8) [21]. Ce tableau associe des douleurs de névralgie trigéminal, des signes oculosympathiques tels que le

La névralgie du nerf intermédiaire se manifeste par des douleurs névralgiques localisées dans le conduit auditif externe. Une cause symptomatique doit être éliminée, notamment une névralgie post-zostérienne.

ptosis et le myosis, et parfois, l'atteinte d'autres paires crâniennes, ce qui rend aisé le diagnostic différentiel avec la NTC [31–33]. Cette névralgie est toujours secondaire.

Les critères diagnostiques sont les suivants :

- A. Céphalée unilatérale permanente répondant au critère C.  
 B. Imagerie mettant en évidence une pathologie sous-jacente soit de la fosse crânienne moyenne soit de l'artère carotide ipsilatérale.  
 C. Lien de causalité démontré par les 2 critères suivants :  
 1. la céphalée s'est développée en lien chronologique étroit avec le début de l'atteinte sous-jacente ;  
 2. la céphalée a l'une ou l'autre, ou les 2 des caractéristiques suivantes :  
 a. localisée sur la branche ophtalmique du nerf trijumeau avec ou sans atteinte de la branche maxillaire.  
 b. aggravée par les mouvements oculaires.  
 D. Syndrome de Horner ipsilatéral.  
 E. N'est pas mieux expliquée par un autre diagnostic ICHD-3.

### 2.3.3. Céphalées primaires

**2.3.3.1. SUNCT et SUNA** (cf. Tableau 4). L'ICHD3 [21] distingue la NTC de deux céphalées trigémino-autonomiques rares (AP) : le SUNCT (Short-lasting Unilateral Neuralgiform pain with Conjunctival injection and Tearing) et le SUNA (Short-lasting Unilateral Neuralgiform headache Attacks with cranial autonomic feature). Cependant pour certains auteurs, la distinction est parfois difficile et un continuum entre ces entités pourrait exister [34]. Ainsi, dans certains SUNCT secondaires, des lésions de la fosse postérieure comprimant le V ont pu être identifiées [35] ; certains patients présentant des NT évoluent vers des SUNCT/SUNA [36,37] ; la stimulation du V sur des modèles animaux déclenche des signes végétatifs [38] ; des approches thérapeutiques communes peuvent être proposées.

Même si le diagnostic n'est parfois pas aisé, les signes cliniques qui permette de différencier la NTC de ces entités sont l'atteinte du V1, l'existence de signes dysautonomiques au premier plan, la fréquence élevée des crises, l'absence habituelle de zones gâchettes et la très faible réponse à la carbamazépine.

**2.3.3.2. Algie vasculaire de la face.** Concernant les autres céphalées trigémino-autonomiques, l'algie vasculaire de la face (AVF) se manifeste par une douleur de durée plus longue (15 à 180 minutes), sans caractéristique de décharge électrique, des signes autonomiques souvent intenses dominés par le larmoiement, et par une évolution circadienne et circannuelle, qui la distingue de la NTC [21]. Toutefois, des associations connues sous le nom de cluster-tic ont été rapportées (cf. III.2.3.4).

**2.3.3.3. Céphalée en coup de poignard.** D'autres céphalées primaires peuvent en imposer pour une NTC, en particulier, la céphalée en coup de poignard ('stabbing headache', anciennement 'ice-pick headache', item 4.7 de l'ICHD3 [21]). Il s'agit d'une douleur en coup de poignard survenant spontanément, durant quelques secondes, et évoluant parfois en salves. Dans 70 % des cas, le territoire concerné n'est pas celui du trijumeau, et seul un tiers des patients présente une douleur de localisation fixe, ce qui facilite le diagnostic différentiel avec la NTC [21].

**Tableau 4**  
Signes distinctifs entre NTC, SUNCT, SUNA et céphalée en coup de poignard.

	SUNCT	SUNA	NT classique	Céphalée en coup de poignard
Sexe (M:F)	M » F	M > F	F » M	
Type	Coup de poignard/couteau	Coup de poignard/couteau	Décharges électriques	Coup de poignard
Sévérité	Modérée à sévère	Modérée à sévère	Sévère	Quelques secondes (habituellement 3 sec)
Durée	1–600 sec	1–600 sec	Fraction de sec à 2 min	Plutôt territoire différent du V
Localisation	Orbito-temporal	Orbito-temporal	V2 V3 > V1	NON
Signes autonomiques	Injection conjonctivale et/ou larmolement (obligatoires pour le SUNCT)		Larmolement ou injection conjonctivale possibles, même si moins fréquents et moins « bruyants »	
	Congestion nasale et/ou rhinorrhée Œdème palpébral Sueurs du front ou de la face Rougeur front ou face Sensation de plénitude d'oreille Myosis et/ou ptosis			
Fréquence des crises	Au moins 1 par jour sur plus de la moitié des périodes actives		Variable	Faible

2.3.3.4. *L'epicrania fugax*. Il faut également différencier la NTC de l'épicrania fugax (EF). Il s'agit d'une céphalée primaire individualisée en 2008, qui apparaît dans l'appendix de l'ICHD3 sous le code A4.11 [21]. Quelques cohortes de petite taille ont été décrites [39–41].

Les critères diagnostiques proposés par l'ICHD3 sont [21] :

- Crises récurrentes de céphalée en coups de couteau durant 1 à 10 secondes, répondant au critère B ;
- La douleur est ressentie comme se déplaçant sur la surface d'un hémicrâne selon une trajectoire linéaire ou en zigzag, commençant et se terminant dans différents territoires nerveux ;
- N'est pas mieux expliquée par un autre diagnostic ICDH-3.

Une lésion structurelle doit être exclue par l'anamnèse, l'examen physique et si besoin des investigations paracliniques. Les patients ayant une *epicrania fugax* A4.11 décrivent leur douleur selon un trajet douloureux entre 2 points distants de la surface du scalp, avec un déplacement du début à la fin ne prenant que quelques secondes. Une telle topographie dynamique est un point distinctif qui différencie l'*epicrania fugax* A4.11 des autres céphalées épicroaniques et des névralgies. Le point de départ et d'arrivée de la douleur sont constants pour un même patient, avec un caractère strictement unilatéral, bien que certains patients décrivent un changement de côté. Le trajet douloureux se fait le plus souvent avec une irradiation antérieure, mais une irradiation postérieure est possible. Lorsque l'irradiation est antérieure, la douleur débute dans la région postérieure de l'hémicrâne, et tend à atteindre l'œil ipsilatéral ou le nez. Lorsque l'irradiation est postérieure, la douleur débute dans la région frontale ou périorbitaire pour atteindre la région occipitale. À la fin de la crise, des signes dysautonomiques ipsilatéraux tels que le larmolement, l'injection conjonctivale et/ou la rhinorrhée peuvent survenir. Bien que les crises soient le plus souvent spontanées, elles peuvent parfois être déclenchées par le contact au niveau du point de départ de la douleur, qui peut demeurer sensible entre les crises.

#### 2.4. Imagerie et névralgie trigéminal

Les indications de l'imagerie sont les suivantes :

- la recherche d'une étiologie secondaire s'il existe une doute sur une NTD ;

- la recherche d'un conflit vasculo-nerveux même si une NTC est évidente.

##### 2.4.1. Quel examen prescrire ?

L'examen de 1<sup>re</sup> intention repose sur l'IRM cérébrale. Idéalement l'examen doit se pratiquer sur une machine 3 Tesla. En effet, de nombreuses études comparant la sensibilité et la spécificité des lésions entre imagerie par IRM 1,5 T et 3 T montrent une indéniable supériorité de l'examen en 3 T [42].

La réalisation d'une imagerie cérébrale de type IRM 3 Tesla avec des séquences spécifiques (cf. infra) est recommandée face à une NT classique ou secondaire (accord professionnel).

##### 2.4.2. NTC et recherche du conflit trigémino-vasculaire

2.4.2.1. *Quelles séquences IRM ?*. Des coupes axiales T2 3D haute résolution en coupes très fines (inférieures à 0,5 mm) dans le plan du V, en écho de gradient (de type CISS, Constructive Interference Steady State pour le constructeur Siemens ou FIESTA, Fast Imaging Employing Steady-state pour le constructeur GE) ou turbo spin écho (de type Acquisition DRIVE pour le constructeur Phillips) permettant des reformations dans les 3 plans afin de visualiser un éventuel conflit vasculo-nerveux et les citernes de la base.

Les images natives acquises dans le plan axial strict sont reconstruites en double obliquité dans les plans sagittal et coronal pour obtenir un axial oblique déroulant le trajet cisternal du nerf crânien. La séquence 3D-T2-haute-résolution (CISS, DRIVE, FIESTA...), par sa bonne résolution spatiale, donne des images fines, avec un excellent contraste entre le liquide céphalo-spinal (en hypersignal) et les structures vasculo-nerveuses (en hyposignal), c'est-à-dire une cisternographie performante. Ses limites sont l'absence de différenciation de signal, non seulement entre artères/veines, entre vaisseaux/nerfs mais aussi pour le parenchyme cérébral.

Une alternative intéressante possible sur certaines IRM récentes est de réaliser une acquisition 3D T2 en écho de spin sur la fosse postérieure (CUBE T2 pour le constructeur GE, SPACE T2 pour le constructeur Siemens, VISTA pour le constructeur Phillips). Cette séquence permet d'analyser le nerf dans les citernes, le parenchyme cérébral et le massif facial en une séquence. Cette seule séquence peut alors se substituer aux 2 séquences T2 citées précédemment : axiales T2 et 3D-T2-haute-résolution (CISS, DRIVE, FIESTA).



La recherche d'un **conflit vasculo-nerveux va nécessiter un complément en séquences d'angio-IRM 3D TOF** (Time of Flight) afin de savoir s'il s'agit d'une origine artérielle ou veineuse. L'Angio-IRM en TOF visualise bien les vaisseaux à circulation rapide, préférentiellement les artères, alors que les tissus environnants, stationnaires, ont un signal faible. La visibilité du réseau veineux peut être supprimée par une bande de présaturation supérieure. Les reconstructions sont réalisées en *maximum intensity projection* (MIP) ; l'analyse du système vertébro-basilaire bénéficie de la suppression du réseau carotidien.

L'association des 3 séquences en coupes axiales (3D T2 haute résolution, 3D T1 avec gadolinium et Angio-IRM TOF) est nécessaire à une bonne visualisation d'un éventuel conflit vasculo-nerveux.

**2.4.2.2. Où rechercher le conflit ?** Concernant l'éventualité d'un conflit vasculo-nerveux une attention particulière doit être portée sur une zone précise du nerf à savoir la portion située entre **2 et 6 mm après son émergence** car cette portion, appelée REZ (Root Entry Zone), correspond à une zone de transition entre myéline centrale (oligodendrocytes) et myéline périphérique (cellules de Schwann). Cette zone est impliquée dans la physiopathologie (voir II.1.3).

**2.4.2.3. Quels critères pour retenir le diagnostic de conflit vasculo-nerveux ?** Maarbjerg et coll. ont réalisé [4] une étude en IRM 3T chez 135 patients de 53 ans d'âge moyen ayant une NTC avec évaluation des contacts neurovasculaires (avec une gradation en 3 types de contact : simple contact, déplacement du nerf, atrophie du nerf) du côté symptomatique et asymptomatique car des contacts vasculo-nerveux peuvent exister sans expression clinique dans 10 à 71 % des cas selon les séries [42]. Dans cette série la prévalence des contacts neurovasculaires étaient de 89 % du côté symptomatique et de 78 % du côté asymptomatique, ( $p=0,0014$ , OR=2,4, IC à 95 % : 1,2–4,8). En ne prenant que l'item 'contact neurovasculaires' du côté symptomatique versus asymptomatique la sensibilité était de 89 % tandis que la spécificité n'était que de 22 %.

Les **contacts neurovasculaires sévères**, définis par un **déplacement ou une atrophie du tronc nerveux**, étaient très prévalents du côté symptomatique (53 % versus 13 %,  $p<0,001$ , OR = 11,6, IC à 95 % : 4,7–28,9).

Les contacts neurovasculaires sévères étaient d'origine artérielle dans 99 % des cas versus 58 % pour l'ensemble des contacts neurovasculaires ( $p<0,001$ ). La sensibilité en cas de « contact neurovasculaire sévère » du côté symptomatique versus asymptomatique était de 53 % et la spécificité de 87 %.

Antonini et coll. ont réalisé en 2015 une étude en double aveugle chez 24 patients et une méta-analyse de l'ensemble de la littérature publiée entre janvier 1970 et juin 2013 sur les contacts neurovasculaires dans la NTC [43]. Dans leur étude, un contact avec la REZ ( $p=0,027$ ), une dislocation nerveuse ( $p=0,005$ ) ou une atrophie nerveuse ( $p=0,035$ ) étaient associés de façon indépendante avec la NTC. La sensibilité de chaque item présent isolément était basse mais leur spécificité élevée. Quand un contact avec la REZ et une atrophie coexistent, la sensibilité et la spécificité atteignent pratiquement 100 %. Concernant la méta-analyse le contact neurovasculaire avec la REZ était détecté chez 76 % du côté symptomatique et 17 % du côté asymptomatique ( $p<0,001$ ) tandis que des changements anatomiques étaient détectés chez 52 % du côté symptomatique et 9 % du côté asymptomatique ( $p<0,001$ ).

Il faut donc pour retenir l'imputabilité du conflit vasculo-nerveux quand l'IRM visualise un croisement à angle droit avec

contact direct entre artère et nerf au niveau de la REZ et avec refoulement et/ou déformation ou une atrophie du nerf.

On peut retenir le diagnostic de conflit vasculo-nerveux lorsque les critères suivants sont remplis : croisement à angle droit avec contact direct vaisseau-nerf au niveau de la REZ, refoulement/déformation du nerf ou atrophie du nerf et concordance entre la clinique et l'imagerie.

### 2.4.3. NTD et imagerie

**2.4.3.1. Quelles séquences IRM ?** Certaines séquences permettent d'optimiser la recherche d'une étiologie secondaire.

L'examen **IRM 3T doit débiter par une acquisition sagittale T1** pour un repérage du V, une visualisation du tronc cérébral (cause intra-axiale ?) et de la charnière (malformation de Chiari ?). La 1<sup>re</sup> coupe en dehors du tronc permet de repérer le V. Il faut ensuite compléter les séquences par des **séquences axiales T2** (ou en séquences FLAIR éventuellement) permettant la visualisation du tronc cérébral, du sinus caverneux et du massif facial.

Une acquisition coronale T2 en coupes fines 2 mm centrée sur les sinus caverneux peut mettre en évidence et caractériser une lésion de petite taille de cette région.

**2.4.3.2. Quelles étiologies ?** Les principales étiologies sont résumées dans le [Tableau 5](#).

### 2.4.4. Perspectives futures en imagerie

**L'imagerie de tenseur de diffusion** pourrait s'avérer être un outil non invasif intéressant pour évaluer la lésion nerveuse au site du contact neurovasculaire mais des études complémentaires sont nécessaires [44].

## 2.5. Traitements médicamenteux de la névralgie du trijumeau

### 2.5.1. Considérations générales

L'évaluation des traitements de fond dans la névralgie du trijumeau est difficile en raison de la rareté de la pathologie et du petit nombre d'essais cliniques conduits répondant à une méthodologie robuste et incluant un nombre suffisant de patients [45–47]. Des recommandations américaines et européennes ont été publiées en 2008 et 2010 [45,48]. Tous les essais randomisés et contrôlés ont été conduits dans la NTC. La NTD a seulement fait l'objet d'études ouvertes. Les molécules utilisées sont principalement des antiépileptiques. Malgré les difficultés liées à cette pathologie, il semble indispensable de conduire dans la NTC des essais cliniques avec une méthodologie de qualité, afin de pouvoir valider et stratifier les différentes approches thérapeutiques [49]. Il est à noter que l'IHS n'a pas encore publié de recommandations méthodologiques pour la réalisation d'essais cliniques contrôlés dans cette pathologie ([www.ihs-headache.org](http://www.ihs-headache.org)).

### 2.5.2. Les différentes molécules évaluées dans la névralgie du trijumeau classique

**2.5.2.1. La carbamazépine.** La carbamazépine, bloqueur des canaux sodiques, a été développée dans les années 1960 pour traiter spécifiquement la névralgie du trijumeau, avant d'être rapidement reconnue comme un antiépileptique. Elle reste le traitement de référence de la névralgie trigéminal [45,48]. Quatre études randomisées contrôlées en double-aveugle ont démontré sa supériorité sur le placebo [47]. Il faut cependant noter que ces études anciennes ont toutes été jugées de faible qualité méthodologique par une récente revue Cochrane [47], notamment celle de Rockcliff et Davis (1966) qui n'a porté que sur 9 patients.

**Tableau 5**  
Étiologies de névralgie secondaires du trijumeau.

Atteinte anatomique	Étiologie
Atteinte intra-axiale (tronc cérébral)	SEP  Syringobulbie Infarctus latérobulbaire (syndrome de Wallenberg) Tumeur intra-axiale
Espace sous-arachnoïdien (voisinage angle ponto-cérébelleux)	Méningoradiculite  Méningite carcinomateuse  Méningite infectieuse avec atteinte de nerfs crâniens Tumeur de l'angle ponto-cérébelleux (neurinome du VIII, méningiome, kyste, cholestéatome) Cavernome du nerf trijumeau Compression par malformation vasculaire ou anévrisme du tronc basilaire
Ganglion de Gasser	Tumeur locale Infection (zona)
Branches de division du nerf (base du crâne et sinus caverneux, massif facial)	Tumeurs de la base du crâne (extension d'un cancer du cavum, méningiome notamment du sinus caverneux, extension périneurale etc.)  Fractures (base du crâne ou d'un sinus, massif facial) Thrombose du sinus caverneux Mononeuropathies du V (diabète, Gougerot-Sjögren, etc.)

Dans l'essai croisé de Killian (1968), 19 des 27 patients avaient une réponse complète ou excellente sous carbamazépine (augmentée de 400 à 1000 mg/jour) contre aucun sous placebo après 5 jours de traitement. Dans l'essai croisé de Nicol (1969), 15 des 20 patients avaient une réponse bonne ou excellente sous carbamazépine (augmentée de 100 à 2400 mg/jour) contre 6 sous placebo après 14 jours de traitement. La méta-analyse Cochrane de ces deux essais a conclu à une supériorité de la carbamazépine sur le placebo (RR 6,02 ; IC95 % : 2,82–12,85) [47]. L'essai de Campbell (1966), non inclus dans la méta-analyse Cochrane [47] car il ne rapportait pas la réponse douloureuse globale, a montré une diminution moyenne de l'intensité douloureuse maximale de 58 % sous 400 à 800 mg/jour de carbamazépine contre 26 % sous placebo.

Selon ces quatre essais contre placebo (grade A), la carbamazépine est efficace dans le traitement de la névralgie du trijumeau et entraîne un soulagement complet initial chez au moins 70 % des patients traités [50] avec un nombre de sujets à traiter (number-needed-to treat/NNT) inférieur à 2 [46,47]. Elle réduit la fréquence et l'intensité des salves névralgiques et a une efficacité équivalente sur les accès douloureux spontanés ou provoqués [46].

La carbamazépine a également fait l'objet de plusieurs autres essais randomisés et contrôlés en tant que comparateur actif, elle s'est révélée équivalente au tocainide [51], à l'oxcarbazépine [52] et inférieure au pimozide [53].

Son efficacité est à mettre en balance avec de fréquents effets indésirables. Dans les essais randomisés contrôlés, le nombre de sujets à traiter pour induire un effet indésirable (number-needed-to harm/NNH) était de 3,4 pour les effets indésirables mineurs et de 24 pour les effets indésirables sévères [47,54]. Dans une étude rétrospective sur 95 patients traités par carbamazépine, 98 % étaient répondeurs à une posologie médiane de 600 mg (200 à 1200 mg) et les effets indésirables ont conduit à une interruption du traitement chez 27 % des répondeurs après une durée médiane de traitement de 8,6 mois [55]. Les effets indésirables les plus fréquents concernent le système nerveux central (SNC) avec vertiges, ataxie, somnolence, fatigue, et moins souvent diplopie, troubles

de l'accommodation, confusion ou agitation. Ces effets sur le SNC touchent jusqu'à 40–60 % des patients, notamment chez les sujets âgés [56]. Sur le plan biologique, on peut retrouver une hyponatémie. Les effets indésirables sévères sont rares mais peuvent conduire au décès par troubles hématologiques notamment aplasie anémique [56], réactions cutanées avec syndromes de Lyell ou de Stevens-Johnson, ou réaction d'hypersensibilité systémique [57,58]. La carbamazépine est enfin un inducteur enzymatique qui inhibe fortement l'activité de certains médicaments dont les anticoagulants (AVK et nouveaux anticoagulants), les antirétroviraux, les statines, certains antihypertenseurs et les pilules œstroprogestatives [59].

La carbamazépine dispose d'une AMM en France dans le traitement des névralgies du trijumeau et du glossopharyngien. Elle est disponible sous la forme de comprimés sécables à 200 mg, 200 mg à libération prolongée (LP) et 400 mg LP (qui ne doivent pas être mâchés ni écrasés), et d'une solution buvable (20 mg pour 1 ml). La posologie initiale est de 200 à 400 mg/jour en 2 ou 3 prises. Il est recommandé d'augmenter les doses progressivement jusqu'à la suppression de la douleur, puis de diminuer progressivement la dose jusqu'à la plus petite dose efficace (Ref Résumé des caractéristiques du produit : RCP) [60]. La dose maximale conseillée est de 1600 mg/jour. Il peut être conseillé en pratique de répartir les doses en trois prises, au mieux 30 à 40 minutes avant les repas et les soins d'hygiène faciale et dentaire. Il est préférable de privilégier la forme conventionnelle de la carbamazépine, la forme LP aboutissant à des taux de concentration moindre et nécessitant des doses plus élevées [61]. La forme LP peut cependant être utile au coucher.

La carbamazépine est contre-indiquée en cas de bloc auriculo-ventriculaire, d'hypersensibilité connue à la molécule ou ses excipients, d'antécédents d'hypoplasie médullaire, d'antécédents de porphyrie hépatique et de traitement par télaprévir et variconazole. Les interactions médicamenteuses de cet inducteur enzymatique sont très nombreuses et nécessitent la consultation systématique des RCP [60].

Il est recommandé de réaliser un hémogramme et un bilan hépatique avant le début du traitement, une fois par semaine le premier mois, puis devant tout signe clinique d'appel. Un électrocardiogramme paraît souhaitable chez les sujets âgés avant le début du traitement pour écarter un trouble de conduction.

L'administration de la carbamazépine sera interrompue en cas de manifestations cutanées allergiques, d'altération de la fonction hépatique ou de modification franche de l'hémogramme faisant craindre l'apparition d'une agranulocytose ou d'une aplasie médullaire (rares). Une association forte entre l'allèle HLA-B\*1502 et le syndrome de Stevens-Johnson et la nécrose toxique épidermique en lien avec la carbamazépine a été démontrée dans les populations asiatiques, mais pas dans les populations européennes ; un lien avec l'allèle HLA-A\*3101 ayant été retrouvé récemment dans cette dernière population [62].

La carbamazépine est efficace dans le traitement de la névralgie du trijumeau et entraîne un soulagement complet initial chez au moins 70 % des patients traités. La carbamazépine dispose d'une AMM en France dans le traitement de la NTC. C'est le traitement pharmacologique de 1<sup>e</sup> intention en l'absence de contre-indications. Ce traitement peut être à l'origine d'effets indésirables parfois sévères et nécessite une surveillance biologique.

**2.5.2.2. L'oxcarbazépine.** Ce dérivé de la carbamazépine a été développé dans le but de minimiser les effets indésirables centraux de la carbamazépine. Il est l'autre traitement de choix de la névralgie du

trijumeau [46,49]. L'efficacité de l'oxcarbazépine a été démontrée par quatre études randomisées en double aveugle contrôlée contre la carbamazépine, dont l'une publiée in extenso en allemand [63] et les autres sous forme d'abstracts qui ont fait l'objet d'une méta-analyse sur un nombre total de 130 patients [53] (grade B). Son efficacité à des doses de 600 à 1800 mg/jour est similaire à celle de la carbamazépine ; 88 % des patients obtenant une réduction de la fréquence des salves douloureuses supérieure à 50 % avec une meilleure tolérance et de moindres interactions médicamenteuses.

Dans une étude ouverte sur 35 patients réfractaires à la carbamazépine, l'oxcarbazépine s'est avérée efficace [64]. Dans une étude rétrospective sur 83 patients traités par oxcarbazépine, 94 % étaient répondeurs à une posologie médiane de 1200 mg (600 à 1800 mg) et les effets indésirables ont conduit à une interruption du traitement chez 18 % des répondeurs après une durée médiane de 13 mois [56].

De manière générale, les effets indésirables les plus fréquents sont les effets sur le SNC avec somnolence, instabilité et vertige, mais ils sont 3 fois moins fréquents que sous carbamazépine. Les effets indésirables cutanés sévères (syndrome de Lyell ou de Stevens-Johnson) sont très rares, ainsi que les effets indésirables hématologiques sévères (anémie aplasique). En revanche, des hyponatrémies inférieures à 125 mmol/l, généralement asymptomatiques et n'ayant pas nécessité d'ajustement thérapeutique, ont été rapportées chez 2,7 % des patients traités par l'oxcarbazépine pour différentes indications (ref=RCP) [60]. Dans l'étude de Di Stefano et ses collaborateurs [56], 5 des 83 patients traités pour une névralgie du trijumeau ont stoppé le traitement pour une hyponatrémie. L'expérience acquise au cours des études cliniques montre que la natrémie se normalise après réduction de la dose, arrêt du traitement ou mise en œuvre d'un traitement symptomatique comme une restriction hydrique (RCP) [60]. Enfin, l'oxcarbazépine est un inducteur enzymatique faible et peut inhiber l'efficacité des pilules contraceptives.

L'oxcarbazépine est utilisée hors AMM en France dans le traitement de la névralgie du trijumeau. Elle est disponible sous forme de comprimés à 150, 300 et 600 mg. La posologie initiale est souvent de 600 mg/jour en deux prises, avec ensuite une augmentation de 300 mg par paliers de quelques jours jusqu'à 900 à 1800 mg/jour. La seule contre-indication est l'hypersensibilité à la molécule.

Il est recommandé de contrôler la natrémie avant l'instauration du traitement en cas d'affection rénale préexistante associée à une natrémie basse ou chez les patients recevant de façon concomitante des traitements hyponatrémisants (ex : diurétiques, desmopressine) ou des AINS (ex : indométacine). Par la suite, la natrémie devra être contrôlée après environ deux semaines, puis tous les mois pendant les 3 premiers mois du traitement ou selon les besoins. Ce même protocole peut s'appliquer chez le sujet âgé.

L'oxcarbazépine est probablement efficace dans le traitement de la NTC. Elle peut être utilisée après intolérance ou échec à la carbamazépine. Ce traitement n'a pas l'AMM.

**2.5.2.3. La lamotrigine.** Nous n'avons pas trouvé d'essai randomisé contre placebo de la lamotrigine en monothérapie dans le traitement de la NTC.

La lamotrigine a fait l'objet de deux études ouvertes montrant son efficacité [65,66].

La lamotrigine en addition a fait l'objet d'un essai randomisé en double-aveugle, croisé contre placebo, chez 14 patients déjà traités par carbamazépine et/ou phénytoïne, durant 14 jours [67]. La lamotrigine, augmentée de 50 à 400 mg/jour en 4 jours, était un peu plus efficace (en utilisant un index d'évaluation composite) que le

placebo dans cette étude de faible puissance (RR non significatif), 10 patients étant amélioré sous lamotrigine contre 8 sous placebo [68] (grade C).

Dans une dernière étude comparative, non randomisée, croisée et ouverte réalisé chez 21 patients, un soulagement était obtenu chez 13 patients avec la lamotrigine contre 19 patients avec la carbamazépine [69].

La lamotrigine n'a pas d'AMM en France dans le traitement de la névralgie du trijumeau. Elle est disponible sous la forme de comprimés à 25, 50, 100 et 200 mg. En raison du risque allergique, la posologie initiale doit être de 25 mg/jour chez l'adulte pendant les deux premières semaines. La posologie est ensuite augmentée à 50 mg/jour en une prise pendant deux semaines, puis de 50 à 100 mg toutes les 1 à 2 semaines. Ces augmentations posologiques ne doivent pas être dépassées, et le protocole d'ascension rapide de Zakrzewska est déconseillé [67]. Même avec l'application de ces recommandations, l'incidence des éruptions cutanées graves chez les adultes recrutés dans les essais de la lamotrigine en traitement de l'épilepsie était d'environ 1 pour 500 patients épileptiques, avec 50 % de syndromes de Stevens-Johnson (1 pour 1000). (ref=RCP) [60].

La lamotrigine est possiblement efficace dans la névralgie du trijumeau, mais semble moins efficace que la carbamazépine. Elle peut être proposée en cas d'intolérance ou d'inefficacité à la carbamazépine ou à l'oxcarbazépine. Elle n'a pas d'AMM dans cette indication et expose à un risque d'allergie cutanée.

**2.5.2.4. La phénytoïne.** La phénytoïne a été le premier traitement employé dans la névralgie du trijumeau. Un effet positif avait été trouvé dans des études ouvertes [70–72], mais elle n'a pas fait l'objet d'étude randomisée contrôlée. Ce traitement a un moins bon rapport bénéfice/risque que la carbamazépine.

Si la phénytoïne orale dispose d'une AMM en France dans le traitement de la névralgie du trijumeau, elle semble moins efficace que la carbamazépine et comporte de nombreux effets indésirables, faisant qu'elle n'est pas recommandée.

**2.5.2.5. Les autres antiépileptiques.** Des cas isolés suggèrent l'efficacité de la **gabapentine** [46]. Dans un petit essai randomisé avec trois bras, la gabapentine associée à des injections répétées de ropivacaïne dans les zones gâchettes a entraîné une amélioration de la douleur et de la qualité de vie par rapport à la gabapentine seule, le bras recevant uniquement des injections de ropivacaïne ayant du être stoppé prématurément pour inefficacité [73].

Deux études prospectives ouvertes sur un total de 118 patients ont suggéré l'efficacité de la **prégabaline** [74,75].

Dans une étude pilote randomisée en double aveugle croisée contre placebo réalisée sur 3 patients, le **topiramate** était efficace dans la phase initiale, mais avec un échappement thérapeutique avec la prolongation du traitement [76]. Dans une petite étude ouverte, 3 des 8 patients ont eu une rémission complète, 3 une amélioration modérée et 2 aucune amélioration sous 50 à 100 mg/jour de topiramate [77]. Dans une méta-analyse de six essais randomisés contrôlés tous conduits en Chine et publiés en chinois, portant sur un total de 354 patients, et jugés de faible qualité méthodologique, le topiramate semblait aussi efficace que la carbamazépine [78]. Il n'y avait pas de différence entre les deux molécules pour le

taux d'efficacité à 1 mois de traitement, les taux de rémission à un mois et à 2 mois, et le taux des effets indésirables. Les auteurs de la méta-analyse concluaient à la nécessité de conduire d'autres essais internationaux [78].

Dans une petite étude ouverte, 4 de 10 patients ayant été traités par lévétiracétam étaient répondeurs, le **lévétiracétam** ayant été utilisé à une forte posologie (4000 mg/jour) [79]. Le lévétiracétam ajouté aux traitements déjà en cours était efficace dans une étude ouverte sur 25 patients atteints de névralgie du trijumeau classique ou secondaire [80].

D'autres petites études ouvertes suggèrent un effet thérapeutique d'autres antiépileptiques (**clonazépam**, valproate), mais la proportion de patients améliorés est inférieure à celle observée avec la carbamazépine [46].

**2.5.2.6. Le baclofène.** Des molécules non antiépileptiques sont utilisées dans le traitement de la névralgie du trijumeau depuis les années 1970 et ont fait l'objet d'une revue Cochrane en 2013 [81]. Cette revue Cochrane n'a pas inclus l'essai sur le baclofène car le nombre de sujet inclus dans l'étude de Fromm et ses collaborateurs était trop faible [82]. Dans cet unique essai randomisé croisé, 7 des 10 patients ont eu une réduction du nombre des accès névralgiques sous baclofène (40 à 80 mg/jour) contre aucun sous placebo après 7 jours de traitement [82]. Cette étude a aussi comporté une phase ouverte sur 50 patients dont 70 % rapportaient une efficacité du baclofène à long terme, seul ou combiné à la carbamazépine lorsque cette dernière s'avérait inefficace seule ou non tolérée à la dose efficace [82].

Cet antispastique n'a pas d'AMM en France dans le traitement de la névralgie du trijumeau (Grade C). Il est disponible sous forme de comprimés sécables à 10 mg, et doit être débuté à une faible posologie de 5 à 15 mg/jour répartis en trois prises, avant d'être augmenté tous les 3–4 jours jusqu'à la posologie optimale entre 30 et 80 mg. Il ne doit pas être interrompu brutalement en raison du risque de syndrome de sevrage sévère et potentiellement fatal, par analogie avec ce qui a pu être observé chez des patients traités par voie intrathécale pour spasticité (ref=RCP). La seule contre-indication est l'hypersensibilité à la molécule. Les effets indésirables les plus fréquents sont la sédation en début de traitement, la somnolence, et les nausées.

Le baclofène est possiblement efficace dans la névralgie du trijumeau, mais n'a pas d'AMM. Il peut être utilisé seul en cas d'intolérance à la carbamazépine ou à l'oxcarbazépine, ou en association avec l'une de ces deux molécules en cas d'efficacité incomplète (AP).

**2.5.2.7. Les autres traitements non antiépileptiques.** Les antalgiques simples, la codéine, l'aspirine et les anti-inflammatoires non stéroïdiens ne sont pas utilisés car l'expérience pratique a montré qu'ils n'étaient pas utiles [81].

L'étude randomisée en double-aveugle et en cross-over de Lindstrom et Lindblom [52] a comparé la carbamazépine à un antiaritmique analogue de la lidocaïne, le tocainide, chez 12 patients. Il n'y avait pas de différence entre les traitements, mais les auteurs n'ont pas rapporté les résultats de la première période de traitement. Le tocainide a été retiré du marché en raison du risque d'agranulocytose fatale.

Lechin et ses collaborateurs [54] ont comparé dans un essai randomisée en double-aveugle croisé la carbamazépine (300 à 1200 mg/jour) au neuroleptique antipsychotique pimozide (4 à 12 mg/jour) sur huit semaines chez 68 patients. Le pimozide était supérieur à la carbamazépine. Dans la première période de l'essai,

six semaines après le début du traitement, la réduction du score global de sévérité de la névralgie était de 78,4 % sous pimozide contre 49,7 % sous carbamazépine (différence moyenne 28,70 %, IC 95 % 20,88 % à 36,52 %). En combinant les deux périodes de traitement, 48 des 68 patients s'étaient améliorés sous pimozide et contre 27 sous carbamazépine. Des effets indésirables étaient rapportés chez 86 % des patients sous pimozide (sédation, tremblement, syndrome extrapyramidal).

Le pimozide est possiblement efficace dans le traitement de la névralgie du trijumeau (grade C). Il n'a pas d'AMM dans le traitement de la névralgie du trijumeau et n'est pas recommandé en raison de ses effets indésirables (AP). Le pimozide est disponible en France sous la forme de comprimés à 1 et 4 mg (Orap<sup>®</sup>, pas de générique disponible). Les contre-indications et effets indésirables sont ceux des neuroleptiques (RCP) [60].

La tizanidine est un antispastique non disponible en France. Dans l'essai randomisé en double aveugle en groupes parallèles de Vilming et ses collaborateurs (1986) portant sur 12 patients, la tizanidine était inférieure à la carbamazépine, sans différence statistiquement significative [83]. Dans un autre essai randomisé en double aveugle, croisé de faible effectif, portant sur des patients atteints de NTC réfractaire, la tizanidine était supérieur au placebo, 8 des 10 patients traités avaient une réduction de la fréquence des accès névralgiques sous tizanidine, mais les 6 patients qui avaient choisi de poursuivre la tizanidine ont tous eu une récurrence des névralgies en 1 à 3 mois [84].

**2.5.2.8. Les blocs anesthésiques locaux.** Dans un petit essai randomisé avec trois bras, la gabapentine associée à des injections répétées de ropivacaïne dans les zones gâchettes a entraîné une amélioration de la douleur et de la qualité de vie par rapport à la gabapentine seule, le bras recevant uniquement des injections de ropivacaïne ayant du être stoppé prématurément pour inefficacité [73].

Dans une étude randomisée contre placebo sur 45 patients, la ropivacaïne injectée dans chaque zone gâchette (2 ml d'une solution à 2 mg/ml) une fois par semaine durant un mois et combinée à la carbamazépine (400–1000 mg/jour) était équivalente au sérum salé pour la réduction de la fréquence et de l'intensité des névralgies à un mois, mais permettait une réduction significative des doses quotidiennes de carbamazépine à un mois et 6 mois [85].

En France, les recommandations formalisées d'expert de 2013 sur les techniques analgésiques locorégionales pour le traitement de la douleur stipulent que les blocs périphériques réalisés sur les branches terminales des nerfs V1 V2 V3 ont un niveau de preuve est faible. Des données observationnelles rapportent 85 % d'amélioration transitoire, qu'il s'agisse de blocs aux anesthésiques locaux ou de blocs neurolytiques [86]. En l'état des connaissances, cette approche thérapeutique ne peut pas être recommandée.

**2.5.2.9. La toxine botulique.** Dans une étude ouverte, les injections de toxine botulique étaient efficaces chez 13 des 13 patients traités [87].

Neuf études ont étudié l'effet de la toxine botulinique de type A dans la NTC ; elles se répartissent entre quatre études randomisées en double-aveugle [81,88–90] et cinq études de cas. L'efficacité de la toxine botulinique dans cette indication est à ce jour très controversée, une revue systématique de concluant qu'il n'y a pas d'élément suffisant pour conclure à son efficacité dans cette indication [91]. En effet de nombreux points devront être précisés sur des essais cliniques avec une méthodologie rigoureuse : nombre précis et localisation des points d'injection, dose optimale, lien avec l'existence de zones gâchettes, recul suffisant pour affirmer l'efficacité du traitement. En l'état des connaissances, ce traitement ne peut pas être recommandé.

### 2.5.3. Les différentes molécules évaluées dans la NTD

Il n'y a pas d'étude randomisée en double aveugle contre placebo dans la NTD. La plupart des études ouvertes concernent la névralgie secondaire à la sclérose en plaques et sont des études de faible effectif.

La lamotrigine a été trouvée plus efficace que la carbamazépine chez 18 patients [92]. Trois études sur un total de 19 patients ont montré un effet positif de la gabapentine seule ou associée à la carbamazépine [93–95]. Le topiramate a été efficace dans deux petites études et un cas, soit 10 patients au total [96–98]. Le misoprostol (analogue de la prostaglandine E1, indiqué en France dans le traitement des ulcères et la prévention des ulcérations gastroduodénales liées à la prise d'anti-inflammatoires non stéroïdiens) a été efficace dans deux études ouvertes sur un total de 25 patients atteints de sclérose en plaques [99,100].

En raison du faible niveau de preuve, il n'est pas possible de recommander un traitement dans la névralgie du trijumeau symptomatique. Il est proposé d'utiliser la carbamazépine ou l'oxcarbazépine en première intention.

### 2.5.4. Les différentes molécules évaluées dans les exacerbations des névralgies

Il n'y a pas d'étude randomisée en double aveugle contre placebo dans le traitement des exacerbations de la NTC ou de la NTD, chez des patients recevant déjà une prophylaxie.

Quelques publications de cas suggèrent que des perfusions intraveineuses de phénytoïne ou de fosphénytoïne sodique, à des doses moindres que pour un état de mal épileptique, peuvent être utiles pour contrôler au moins transitoirement les exacerbations aiguës des névralgies du trijumeau réfractaires [101,102]. La phénytoïne par voie parentérale affecte l'automatisme ventriculaire. L'usage de fosphénytoïne est donc contre-indiqué en cas de bradycardie sinusale, de bloc sino-auriculaire, de bloc auriculoventriculaire du deuxième et du troisième degré et de syndrome de Stokes-Adams. L'administration requiert une surveillance cardiovasculaire étroite avec monitoring cardiovasculaire continu.

Si la phénytoïne a une AMM par voie orale dans le traitement de la névralgie du trijumeau, la fosphénytoïne intraveineuse n'a pas d'AMM dans cette indication. Il est proposé de limiter son usage dans les exacerbations des névralgies aux services hospitaliers spécialisés pouvant réaliser un monitoring cardiovasculaire continu.

La lidocaïne par voie intraveineuse a été rapportée dans de rares observations [103]. La lidocaïne n'a pas d'AMM dans cette indication. Comme pour la fosphénytoïne, elle nécessite des équipes rodées à l'utilisation de ces substances et une surveillance cardio-vasculaire avec monitoring cardiovasculaire continu. Ces traitements sont souvent des traitements ponctuels permettant dans les formes sévères de NTC ou de NTD d'adapter le traitement médical ou d'organiser le traitement chirurgical.

Un cas suggère l'efficacité du sulfate de magnésium intraveineux [104].

## 2.6. Traitements chirurgicaux

La prise en charge neurochirurgicale de la névralgie du trijumeau peut être réalisée à l'aide de 3 grands types de techniques : une **technique 'étiologique' et non destructive**, la décompression

vasculaire microchirurgicale, qui consiste à décompresser le nerf trijumeau dans l'angle ponto-cérébelleux où un conflit vasculo-nerveux est fréquemment retrouvé à l'origine de la douleur, les **techniques percutanées dites 'lésionnelles'**, visant à perturber la transmission du message nociceptif, et enfin les **techniques radio-chirurgicales**.

Dans ce chapitre, les différentes techniques chirurgicales seront présentées, ainsi que les indications et la stratégie du traitement chirurgical.

### 2.6.1. Techniques chirurgicales

**2.6.1.1. Décompression vasculaire microchirurgicale.** Proposée par Dandy dès 1934 [105] suite aux constatations faites lors de chirurgies de section du nerf trijumeau pour névralgie trigéminal, la théorie de la compression du nerf trijumeau par un vaisseau de l'angle ponto-cérébelleux comme responsable de la NTC a ensuite été reprise et formalisée par Gardner [106] et Jannetta [107] (cf. II.1). Les progrès de l'imagerie (cf chapitre II.4) ont également largement contribué au développement de cette technique.

L'intervention a pour but de libérer le nerf trijumeau de la compression vasculaire par un abord microchirurgical de l'angle ponto-cérébelleux. Elle est réalisée sous anesthésie générale, en position latérale ou en décubitus dorsal selon les équipes, avec un abord osseux rétomastoiïdien de 2 cm de diamètre environ. Une exploration de l'intégralité du nerf trijumeau, depuis le cavum trigéminal de Meckel en avant jusqu'à l'entrée du nerf dans le tronc cérébral en arrière, doit être effectuée afin de ne pas méconnaître une compression nerveuse, même si le vaisseau conflictuel semble évident, les conflits multiples pouvant être à la source d'échecs postopératoires.

La décompression est réalisée par le déplacement de l'artère en conflit avec le nerf, ou la coagulation et la section de la veine dans les cas plus rares de conflit d'origine veineux. La prévention de la récurrence du conflit artériel utilise un matériel (fragments de Téflon, sous forme de lacettes ou d'écran) qui idéalement ne doit pas venir au contact du nerf trijumeau, afin d'assurer les meilleurs résultats postopératoires [108,109].

Les résultats de la décompression vasculaire microchirurgicale permettent un soulagement immédiat des patients dans 80 % à 98 % des cas (91,8 % en moyenne), et une absence de douleur sans médication dans 62 % à 89 % des cas (76,6 % en moyenne) au terme du suivi (5 à 11 ans selon les séries, 7 ans en moyenne) [3]. Dans la série de Sindou [110,111], 81,2 % des patients n'ont ni douleur, ni traitement médicamenteux à 1 an, et 73,4 % à 15 ans. En analysant le degré de compression vasculaire sur le nerf trijumeau noté durant la chirurgie, le même auteur [110] rapporte que plus la compression est sévère, meilleur sera le résultat (85 % des patients avec un grade III sur une échelle de III, signifiant une indentation marquée sur le nerf, sont soulagés sans médicament, avec un recul de 15 ans), ce qui semble confirmer la théorie du conflit vasculonerveux dans la névralgie du trijumeau.

La décompression vasculaire microchirurgicale est une procédure chirurgicale ouverte, qui comporte des risques, et les taux de mortalité rapportés sont de 0 % à 1,2 % selon les séries [3]. Cette mortalité est généralement due à des phénomènes vasculaires diffus dans la fosse crânienne postérieure (œdème, ischémie, hémorragie). Les complications d'ordre neurologique sont habituellement liées à des manipulations des nerfs crâniens à proximité : hypoacousie plus ou moins sévère et/ou troubles de l'équilibre (de 0,8 % à 4,5 %), paralysie faciale (de 0 % à 1 %), diplopie par atteinte du nerf IV (de 0,5 % à 1 %), hypoesthésie trigéminal (de 2 % à 10 %). Enfin, cette chirurgie intra-durale par abord rétro-mastoiïdien peut se compliquer de retard de cicatrisation, d'otorrhées ou de rhinorrhées, d'infections notamment de méningite (de 2 % à 17 % selon les séries). Une étude américaine retenait que les centres et les chirurgiens ayant une plus grande activité dans le domaine de la

névrалgie trigéminalе avaient une morbi-mortalité plus faible et des meilleurs résultats que les centres avec une activité de quelques cas par an [112].

Cette chirurgie s'adresse à des patients en bon état général, pleinement informés et conscients de la balance bénéfice/risque.

**2.6.1.2. La 'thermocoagulation' ou thermorhizotomie percutanée rétrogassérienne.** Il s'agit d'une technique percutanée consistant à obtenir une anesthésie thermoalgique du territoire douloureux, par application de chaleur au niveau des axones sensitifs constituant le nerf trijumeau, en plaçant une électrode transjugale trans-foramen ovale dont l'extrémité se trouve en arrière du ganglion trigéminal de Gasser, dans le plexus triangulaire situé au niveau du cavum trigéminal de Meckel. Le mécanisme d'action couramment accepté voudrait que les fibres thermoalgiques Aδ et C (respectivement faiblement myélinisées ou amyéliniques), seraient plus sensibles à la chaleur.

L'intervention est réalisée sous anesthésie locale, ce qui permet de la proposer à des patients contre-indiqués pour l'anesthésie générale. Un complément de sédation (habituellement par du Propofol d'action et d'élimination rapide) est administré lors des phases douloureuses de l'intervention. Une électrode (constituée d'une aiguille isolée dont l'extrémité est dénudée sur quelques millimètres, d'un mandrin biseauté, et d'une électrode à proprement parler, qui remplace le mandrin une fois en place dans le cavum trigéminal) est introduite à travers la joue selon la technique de Hartel [113,114]. Un contrôle radiographique de la bonne position de l'électrode est ensuite réalisé. Enfin, une stimulation électrique est appliquée sur cette électrode, évoquant des paresthésies dans le territoire du nerf trijumeau dont les fibres sont à proximité de l'extrémité de l'électrode. On peut alors légèrement déplacer l'électrode afin de couvrir au mieux le territoire douloureux et notamment la zone gâchette. À forte intensité, des contractions des muscles masticateurs sont observées, notamment à proximité de la racine motrice du nerf trijumeau. À faible intensité, il est possible d'observer des petites contractions des muscles de la face, par activation de réflexes trigémino-faciaux. Une fois en bonne position, le patient est légèrement sédaté et un courant électrique est appliqué afin d'augmenter la température de l'extrémité de l'électrode, jusqu'à 60–65 °C initialement durant 30 secondes environ. Durant cette première thermocoagulation 'test' [115] (et durant les suivantes aussi), le réflexe cornéen est « monitoré » afin de s'assurer de l'absence d'anesthésie cornéenne. Le patient est ensuite réveillé, afin de tester à l'aide d'une aiguille la présence et la topographie de l'hypoesthésie thermo-algique. La procédure est ensuite répétée jusqu'à obtenir le niveau d'analgesie souhaité.

Concernant les résultats de cette technique, une revue de la littérature sur dix séries, totalisant 7 483 patients, suivis avec un recul de 3 à 26 ans en moyenne selon les séries (moyenne 9 ans) [115–117], retrouve un soulagement immédiat de l'ordre de 94 % (81 %–99 %) et une efficacité à long terme dans 60,4 % des cas (20 %–93 %). Le patient doit être clairement informé que l'effet sur la névralgie est obtenu « au prix » d'une hypoesthésie trigéminalе, idéalement purement thermo-algique mais une part d'hypoesthésie au tact est quasiment inévitable. Celle-ci est dans les séries présente entre 5 % et 98 % des cas, avec semble-t-il une meilleure efficacité dans le temps chez les patients ayant une hypoesthésie trigéminalе [115]. Cette hypoesthésie/anesthésie trigéminalе, par une véritable déafférentation faciale, peut conduire à une kératite dans 1 à 8 % des cas selon les séries, notamment lorsque le territoire de la douleur concerne la branche V1, et/ou à des dysesthésies pénibles ou une anesthésie douloureuse (0,8 % à 7 %). Un déficit des muscles masticateurs par atteinte de la racine motrice du nerf trijumeau était retrouvé dans 4 % à 24 % des cas. La mortalité rapportée est de 1 %, notamment par ponction carotidienne.

**2.6.1.3. Compression percutanée par ballonnet du ganglion trigéminal de Gasser.** Le principe de cette technique est qu'une compression des fibres rétrogassériennes et du ganglion trigéminal de Gasser dans le cavum de Meckel lèsera en priorité les petites fibres nociceptives amyéliniques et faiblement myélinisées. Elle se pratique par un abord percutané trans-foramen ovale similaire à l'abord de la thermocoagulation précédemment décrit, puis un ballon de type « sonde de Fogarty » est mis en place à l'intérieur du trocart, et progressivement gonflé à l'aide de produit de contraste, sous contrôle radiographique, habituellement durant 60 secondes. Sur la radiographie peropératoire du crâne de profil, le ballon se déforme en poire lorsque le cavum trigéminal de Meckel est petit, la queue de la poire étant au niveau du plexus triangularis. Il se déforme de façon tomaculaire (en petite tomacula) lorsque le cavum est grand ce qui signe une pression insuffisante et un échec. Il se déforme en diabolo quand le ballon passe en partie dans la fosse crânienne postérieure avec alors un risque de déficit oculo-moteur. La pression de gonflage du ballon et la durée de la compression est adaptée au patient et au type de déformation du ballon. Cette technique génère habituellement en postopératoire une hypoesthésie de l'ensemble de l'hémiface, régressive en 4 à 8 semaines. Dans de rares cas, il n'y a pas de régression de cette hypoesthésie, avec rarement le développement de déafférentations faciales.

Les avantages de la technique sont : elle semble procurer moins d'hypoesthésie trigéminalе définitive que la thermocoagulation, ce qui lui garde un intérêt notamment dans les névralgies V1 où la kératite est redoutée ; réalisée sous anesthésie générale, elle ne nécessite pas la collaboration du patient (ce qui a un intérêt dans une population âgée, avec des troubles cognitifs ou du comportement, ou une barrière de la langue empêchant une thermocoagulation), et ne comporte pas de phase de stimulation (comme dans la thermocoagulation), qui peut réveiller les douleurs du patient. L'inconvénient principal est la nécessité d'être réalisée sous anesthésie générale, du fait du caractère douloureux de la compression et de la survenue fréquente de réflexes trigémino-cardiaques responsables d'une bradycardie extrême (mais transitoire), nécessitant une collaboration parfaite avec l'équipe d'anesthésie. Du fait de cette anesthésie générale, il est impossible de tester le patient durant la procédure et de doser au mieux l'effet thérapeutique, contrairement à la thermocoagulation.

Les résultats de cette technique (10 séries totalisant 1404 patients, suivis avec un recul de 4 ans en moyenne (1 à 6 ans selon les séries) [115,118,119] retrouvent un soulagement de 96 % des patients en moyenne (82 % à 100 % selon les séries), maintenu à long terme dans 67 % des cas (54,5 à 91,3 %). En termes d'effets indésirables et complications neurologiques, une hypoesthésie trigéminalе est constatée dans 4 % à 77 % des cas selon les séries, et une parésie masticatrice (plus ou moins transitoire) dans 50 % à 66 % des cas. La mortalité est d'environ 2 %, par ponction carotidienne.

**2.6.1.4. Injection percutanée de glycérol dans la citerne trigéminalе.** Nettement moins utilisée en France que les précédentes techniques présentées, la technique repose sur l'effet neurotoxique du glycérol au contact des fibres post-gassériennes du nerf trijumeau [120]. Il s'agit de ponctionner le cavum trigéminal de Meckel par voie transjugale tel que précédemment décrit, de prélever du liquide cérébrospinal et alors que le patient est sous anesthésie locale, en position assise tête fléchie, d'injecter une petite quantité de produit de contraste afin d'obtenir une cisternographie, vérifiant ainsi la bonne position de l'aiguille dans le cavum trigéminal de Meckel. Le produit de contraste est alors vidangé puis 0,2 à 0,4 ml de glycérol est injecté par petites doses jusqu'à obtention d'une hypoesthésie du territoire douloureux. L'avantage principal est le coût peu élevé de cette technique. Le principal aléa est la diffusion

éventuelle du glycérol dans les citernes de la base du crâne où son effet neurotoxique est redouté.

Une revue de la littérature, totalisant 1310 cas, avec des reculs de 1 à 10 ans (6,5 ans en moyenne), retrouve une efficacité de 42 % à 84 %, maintenue à long terme dans 18 % à 59 % des cas selon les séries (38,5 % en moyenne) [121]. Les principales complications sont : une hypoesthésie avec dysesthésies dans 30 % des cas, kératites rebelles dans 5 %, éruptions herpétiformes dans 50 % (les éruptions herpétiformes peuvent également compliquer les autres techniques percutanées).

**2.6.1.5. Traitement radiochirurgical stéréotaxique.** Inventée par Lars Leksell [122], cette technique peu invasive consiste à irradier en une séance unique à dose élevée le nerf trijumeau, en utilisant les techniques stéréotaxiques de repérage dans l'espace (pose d'un cadre de stéréotaxie sous anesthésie locale puis imagerie scanner et IRM) pour déterminer la localisation de la cible.

La technique dite de la cible « rétro-gassérienne » développée à Marseille [123,124] est la plus usitée. Elle consiste à cibler le nerf trijumeau dans sa portion rétro-gassérienne, sur le trajet cisternal du nerf, à 7,5 mm de l'émergence du nerf du tronc cérébral à l'aide d'un seul isocentre de 4 mm recevant une dose élevée de 80 à 90 Grays. Il est conseillé de ne pas dépasser une dose de 15 Gy au niveau du tronc cérébral. Un délai de quelques jours à quelques semaines est habituellement nécessaire avant d'obtenir un effet sur la névralgie. Avec la technique rétro-gassérienne le taux de contrôle à 3 mois est de 92 %, et à 10 ans de 45 % de patients libres de crise et sans médicament [124].

La seule complication décrite dans la littérature après la radiochirurgie est l'hypoesthésie faciale qui, avec l'approche rétro-gassérienne, est rapportée dans 20 % des cas en taux actuariel à 5 ans. La probabilité d'une hypoesthésie décrite comme « très pénible » est de 0,6 % [124].

Plusieurs séries retrouvent un taux de soulagement à long terme un peu plus élevé chez les patients présentant une hypoesthésie trigéminal [125], mais celle-ci ne semble pas obligatoire pour obtenir une efficacité de la radiochirurgie [124] puisque certains patients sont soulagés sans hypoesthésie.

**2.6.1.6. Évaluation des traitements neurochirurgicaux.** Dans la littérature, il n'y a pas d'étude contrôlée randomisée évaluant les différentes techniques chirurgicales entre elles, ou le traitement médical versus le traitement chirurgical. Une revue Cochrane [126] [a repris les 3 seules études randomisées contrôlées, ces 3 articles se focalisent sur des points techniques (utilisation d'un versus 2 isodoses ciblant le nerf trijumeau en radiochirurgie [127], utilisation d'un système de neuronavigation versus un amplificateur de brillance pour cibler la thermocoagulation [128], thermocoagulation pulsée versus thermocoagulation standard [129]. Cette revue insiste notamment sur le manque d'évaluation par des observateurs indépendants des résultats des traitements dans les séries prospectives, et la difficulté de coter les soulagements partiels post-opératoires, y compris avec l'utilisation d'échelle comme celle du Barrow Neurological Institute [130].

Enfin, les auteurs concluent que toutes les procédures neurochirurgicales résultent en un certain soulagement des patients, avec ou sans médication, et qu'il y a des arguments montrant que les techniques lésionnelles apportent un certain degré d'hypoesthésie. Il n'y a pas d'étude randomisée contrôlée concernant la décompression vasculaire microchirurgicale, qui selon les séries observationnelles donne la plus longue période post-opératoire sans douleur.

Dans une large méta-analyse de la littérature [131], l'Académie Américaine de Neurologie et la Fédération Européenne des Sociétés Neurologiques indiquent :

- que les patients bénéficiant d'une décompression vasculaire microchirurgicale ont une plus longue période sans douleur qu'avec les autres techniques chirurgicales, mais au prix d'une morbidité non négligeable, réduite dans les équipes ayant une forte activité [112] ;
- que la radiochirurgie est la technique présentant le moins de complication, mais l'absence d'étude randomisée contrôlée évaluant les différentes techniques chirurgicales empêche de faire des recommandations formelles sur le traitement chirurgical.

### 2.6.2. Quand adresser un patient souffrant de névralgie trigéminal à un neurochirurgien ?

Trois éléments doivent amener à la décision d'adresser un patient à un neurochirurgien.

Tout d'abord, il doit s'assurer qu'il s'agisse bien d'une **NTC** (cf. chapitre II.2), ce qui est relativement aisé cliniquement lorsque les critères diagnostics sont typiques [21]. Il faut déterminer si le patient présente une NTC ou une forme atypique (notamment du fait d'un fond douloureux permanent, ou d'un déficit trigéminal, sensitif ou moteur). Dans ce dernier cas, il faut remonter dans l'histoire clinique de la névralgie du patient et rechercher s'il présentait au début les caractéristiques d'une forme classique, il est fréquent qu'avec le temps et les traitements médicamenteux la douleur prenne des caractéristiques atypiques.

Dans tous les cas, mais particulièrement s'il s'agit d'une forme atypique, une **NTD** doit être recherchée (cf. chapitre II.3) Une IRM de bonne qualité, avec notamment des séquences dédiées à l'étude de l'anatomie vasculo-nerveuse de l'angle ponto-cérébelleux (cf. chapitre II.4 \*) doit être réalisée, un conflit vasculo-nerveux étant fréquemment mis en évidence, ce qui permettra ensuite de proposer au patient la technique neurochirurgicale la plus adaptée.

Enfin, la chirurgie est proposée aux patients souffrants de névralgies trigéminales invalidantes qui ne sont plus soulagés par leur thérapeutique médicamenteuse, ou le sont mais au prix d'effets secondaires mal tolérés retentissants sur leur qualité de vie.

Même s'il n'y a pas aujourd'hui de consensus sur la définition du caractère réfractaire de la NTC, les indications suivantes peuvent être proposées :

- échec au traitement médical bien conduit, défini par la non réponse au traitement médical utilisé à doses optimales et/ou la non-maintenance de l'effet thérapeutique, et/ou l'existence d'effets indésirables et/ou la notion de contre-indications au traitement ;
- échec de 3 molécules (utilisées à doses efficaces) dont la carbamazépine.

Ces propositions seront à confirmer une fois le caractère réfractaire de la NTC clairement définie, car un certain nombre d'experts suggèrent une chirurgie précoce dès l'échec de la carbamazépine.

### 2.6.3. Stratégie du traitement chirurgical

L'objectif de la consultation neurochirurgicale sera d'une part de vérifier les 3 éléments précédemment notés ('s'agit-il d'une névralgie trigéminal ?' ; 'est-ce une forme classique ?' ; 'est-elle résistante aux traitements médicaux ?'), d'autre part de présenter au patient les différentes possibilités chirurgicales, en insistant sur la balance 'bénéfice/risque', et enfin lui proposer la plus adaptée à son cas. Evidemment, la décision finale revient au patient, après cette information claire et objective et souvent consignée par écrit dans le consentement préopératoire.

Pour ce qui concerne les NTD, le traitement dépendra de la cause de la névralgie et de sa résistance aux traitements. Par exemple, pour des névralgies trigéminales réfractaires chez un patient souffrant d'une affection démyélinisante, les procédures lésionnelles ou radiochirurgicales sont plutôt proposées en première intention,

plus rarement des décompressions vasculaires microchirurgicales (parfois proposées néanmoins aux patients jeunes en bon état général présentant un net conflit vasculonerveux à l'IRM). Tout ceci dépend des habitudes de chaque centre, en l'absence d'essais cliniques contrôlés randomisés.

Pour ce qui concerne la NTC, plusieurs cas de figure peuvent être discutés :

- chez un patient en bon état général, qui pourra supporter une anesthésie générale, présentant un conflit vasculo-nerveux net à l'IRM, il semble logique de discuter de première intention la décompression vasculaire microchirurgicale, car cette technique de référence s'attaque à la cause de la NTC et comporte une probabilité élevée de bonne évolution (BNI 1 « pas de douleur, pas de traitement médicamenteux ») sur le long terme. La radiochirurgie peut être aussi proposée en alternative du fait de sa moindre invasivité, de son taux très faible de complication et en particulier du fait de son taux très faible d'hypoesthésie par rapport aux techniques percutanées ;
- un patient à l'état général altéré, ou en échec de décompression vasculaire microchirurgicale (et chez qui l'IRM postopératoire ne montre pas de conflit vasculo-nerveux résiduel), pourra être orienté vers une thérapeutique chirurgicale lésionnelle dont le choix est souvent affaire d'école, mais peut aussi dépendre de la branche concernée par la douleur (un V1 sera un argument pour une compression par micro-ballonnet), de caractéristiques anatomiques (un grand cavum trigéminale de Meckel orientera vers une thermocoagulation), ou de la coopération du patient (notamment pour envisager une thermocoagulation). En fonction de la technique choisie, le patient doit être informé que le soulagement de sa névralgie se fera souvent au prix d'une hypoesthésie plus ou moins marquée ;
- entre ces deux cas extrêmes relativement aisés, toutes les situations intermédiaires sont imaginables. Le choix du traitement chirurgical proposé au patient dépendra de la préférence de l'opérateur pour telle ou telle technique, et les données actuelles de la littérature ne permettent pas de trancher entre celles-ci. Par exemple, avec l'amélioration de la sensibilité et de la spécificité de l'imagerie que proposer aux patients chez qui un conflit vasculo-nerveux n'est pas retrouvé à l'IRM ?

La décision du type de traitement chirurgical proposé sera donc prise en accord avec le patient après une information claire et objective sur les bénéfices et les risques prévisibles à ce type de procédure.

## Remerciements

Nous remercions les médecins qui ont participé au groupe de lecture : Dr Haïel Alchaar (neurologie), Dr Jean-Pierre Alibeu (anesthésie), Dr Delphine Baudoin (neurologie), Pr Gilles Brassier (neurochirurgie), Dr Hugo Andrés Coca (neurochirurgie), Dr Christelle Creac'h (neurologie), Pr Evelyne Emery (neurochirurgie), Dr Glwadys Fontaine (médecine générale), Dr Colette Goujon (neurologie), Pr Claire Le Jeune (médecine interne), Dr Mirela Muresan (neurologie), Dr Virginie Piano (algologie), Pr Jean Régis (neurochirurgie) Pr Alain Serrie (anesthésie).

## Références

- [1] Leston JM. Functional anatomy of the trigeminal nerve. *Neurochirurgie* 2009;55:99–102.
- [2] Devor M, Amir R, Rappaport ZH. Pathophysiology of trigeminal neuralgia: the ignition hypothesis. *Clin J Pain* 2002;18:4–13.
- [3] Sindou M, Keravel Y, Simon E, Mertens P. Névralgie du trijumeau et neurochirurgie. EMC (Elsevier Mason SAS, Paris), Neurochirurgie, 17-023-A-85; 2012.
- [4] Maarbjerg S, Wolfram F, Gozalov A, Olesen J, Bendtsen L. Significance of neurovascular contact in classical trigeminal neuralgia. *Brain* 2015;138:311–9.
- [5] Rappaport ZH, Govrin-Lippmann R, Devor M. An electron-microscopic analysis of biopsy samples of the trigeminal root taken during microvascular decompressive surgery. *Stereotact Funct Neurosurg* 1997;68:182–6.
- [6] Rappaport ZH, Devor M. Trigeminal neuralgia: the role of self-sustaining discharge in the trigeminal ganglion. *Pain* 1994;56:127–38.
- [7] Penman J. Trigeminal neuralgia. In: Vinken PJ, Bruyn GW, editors. *Handbook of clinical neurology*, 5. Amsterdam: NorthHolland; 1968. p. 296–322.
- [8] El-Tallawy HN, Farhaly WM, Rageh TA, Shehata GA, Abdel Hakeem MN, Badry R, et al. Prevalence of trigeminal neuralgia in Al-Quseir city (Red sea Governorate), Egypt. *Clin Neurol Neurosurg* 2013;115(9):1792–4.
- [9] Katusic S, Beard CM, Bergstralh E, Kurland LT. Incidence and clinical features of trigeminal neuralgia, Rochester, Minnesota, 1945–1984. *Ann Neurol* 1990;27(1):89–95.
- [10] Rozen TD. Trigeminal neuralgia and glossopharyngeal neuralgia. *Neurol Clin* 2004;22(1):185–206.
- [11] Maarbjerg S, Gozalov A, Olesen J, Bendtsen L. Trigeminal neuralgia—a prospective systematic study of clinical characteristics in 158 patients. *Headache* 2014;54(10):1574–82.
- [12] Kalyanaraman S, Ramamurthi B. Trigeminal neuralgia—a review of 331 cases. *Neurol* 1970;18(Suppl. 1):100–8.
- [13] Manzoni GC, Torelli P. Epidemiology of typical and atypical craniofacial neuralgias. *Neurol Sci* 2005;26(Suppl. 2):s65–7.
- [14] Pascual J, Berciano J. Experience in the diagnosis of headaches that start in elderly people. *JNNP* 1994;57:1255–7.
- [15] Bahgat D, Ray DK, Raslan AM, McCartney S, Burchiel KJ. Trigeminal neuralgia in young adults. *J Neurosurg* 2011;114(5):1306–11.
- [16] Pan SL, Yen MF, Chiu YH, Chen LS, Chen HH. Increased risk of trigeminal neuralgia after hypertension: a population-base study. *Neurology* 2011;77(17):1605–10.
- [17] Rushton JG, MacDonald HN. Trigeminal neuralgia; special considerations of nonsurgical treatment. *J Am Med Assoc* 1957;165(5):437–40.
- [18] Laurent B, Keravel Y, Sindou M. Clinical aspects of trigeminal neuralgia. *Neurochirurgie* 2009;55(2):181–4.
- [19] Navez M, Créac'h C, Koenig M, Cathébras P, Laurent B. Primary and atypical facial pain: diagnosis and treatment. *Rev Med Interne* 2005;26(9):703–16.
- [20] Bangash TH. Trigeminal Neuralgia: Frequency of occurrence in different nerve branches. *Anesth Pain* 2011;1(2):70–2.
- [21] Headache Classification Committee of the International Headache. *The International Classification of Headache Disorders, 3rd edition (beta version)*. Cephalalgia 2013;33(9):629–808.
- [22] Maarbjerg S, Sørensen MT, Gozalov A, Bendtsen L, Olesen J. Field-testing of the ICHD-3 beta diagnostic criteria for classical trigeminal neuralgia. *Cephalalgia* 2015;35(4):291–300.
- [23] Mulleners WM, Verhagen WL. Cluster-tic syndrome. *Neurology* 1996;47(1):302.
- [24] Levin M, Ward TN, Larson E. Migraine-tic syndrome: a case report of a new headache type. *Cephalalgia* 2004;24(1):72–3.
- [25] Boes CJ, Matharu MS, Goadsby PJ. The paroxysmal hemicrania-tic syndrome. *Cephalalgia* 2003;23(1):24–8.
- [26] Zakrzewska JM, Linskey ME. Trigeminal neuralgia. *BMJ* 2015;12:350.
- [27] Chen J, Sindou M. Vago-glossopharyngeal neuralgia: a literature review of neurosurgical experience. *Acta Neurochir* 2015;157:311–21.
- [28] Blumenfeld A, Nikolskaya G. Glossopharyngeal neuralgia. *Curr Pain Headache Rep* 2013;17:343.
- [29] Bruyn GW. Nervus intermedius neuralgia (Hunt). *Cephalalgia* 1984;4:71–8.
- [30] Smith JH, Robertson CE, Garza I, Cutrer FM. Triggerless neuralgic otalgia: a case series and systematic literature review. *Cephalalgia* 2013;33:914–23.
- [31] Shoja MM, Tubbs RS, Ghabili K, Loukas M, Oakes WJ, Cohen-Gadol AA. Johan Georg Raeder (1889–1959) and paratrigeminal sympathetic paresis. *Childs Nerv Syst* 2010;26:373–6.
- [32] Seymour S. Reader Syndrome. *Arch Neurol* 2001;58(4):661–2.
- [33] Goadsby PJ. Raeder's syndrome: Paratrigeminal paralysis of the oculopupillary sympathetic system. *JNNP* 2002;72:297–9.
- [34] Lambru G, Matharu MS. SUNCT, SUNA and trigeminal neuralgia: different disorders or variants of the same disorder? *Curr Opin Neurol* 2014;27(3):325–31.
- [35] Busson G, Leone M, Dalla Volta G, Strada L, Gasparotti R, Di Monda V. Short-lasting unilateral neuralgiform headache attacks with tearing and conjunctival injection: the first 'symptomatic' case? *Cephalalgia* 1991;11(3):123–7.
- [36] Bouhassira D, Attal N, Estève M, Chauvin M. SUNCT syndrome. A case of transformation from trigeminal neuralgia? *Cephalalgia* 1994;14(2):168–70.
- [37] Sesso RM. SUNCT syndrome or trigeminal neuralgia with lacrimation and conjunctival injection? *Cephalalgia* 2001;21(2):151–3.
- [38] May A, Goadsby PJ. The trigeminovascular system in humans: pathophysiological implications for primary headache syndromes of the neural influences on the cerebral circulation. *J Cereb Blood Flow Metab* 1999;19(2):115–27.
- [39] Cuadrado M-L, Ordás ML, Sánchez-Lizcano CM, Casas-Limón M, Matías-Guiu J, García-García JA, et al. Epicrania fuax: 19 cases of an emerging headache. *Headache* 2013;53:764–74.
- [40] Guerrero AL, Cuadrado ML, Porta-Etessam J, García-Ramos R, Gómez-Vicente L, Herrero S, et al. Epicrania fuax: ten new cases and therapeutic results. *Headache* 2010;50:451–8.



- [41] Pareja JA, Cuadrado ML, Fernández-de-las-Peñas C, Caminero AB, Nieto C, Sánchez C, et al. Epicrania fugax: an ultrabrief paroxysmal epicranial pain. *Cephalalgia* 2008;28:257–63.
- [42] Peker S, Dinçer A, Necmettin Pamir M. Vascular compression of the trigeminal nerve is a frequent finding in asymptomatic individuals: 3-T MR imaging of 200 trigeminal nerves using 3D CISS sequences. *Acta Neurochir* 2009;151(9):1081–8.
- [43] Antonini G, Di Pasquale A, Cruccu G, Truini A, Morino S, Saltelli G, et al. Magnetic resonance imaging contribution for diagnosing neurovascular contact in classical trigeminal neuralgia: a blinded case-control study and meta-analysis. *Pain* 2014;155(8):1464–71.
- [44] DeSouza DD, Hodaie M, Davis KD. Diffusion imaging in trigeminal neuralgia reveals abnormal trigeminal nerve and brain white matter. *Pain* 2014;155(9):1905–6.
- [45] Cruccu G, Gronseth G, Alksne J, Argoff C, Brainin M, Burchiel K, et al. AAN-EFNS guidelines on trigeminal neuralgia management. *Eur J Neurol* 2008;15:1013–28.
- [46] Gronseth G, Cruccu G, Alksne J, Argoff C, Brainin M, Burchiel K, et al. Practice parameter: the diagnostic evaluation and treatment of trigeminal neuralgia (an evidence-based review): report of the quality standards subcommittee of the American Academy of Neurology and the European Federation of Neurological Societies. *Neurology* 2008;71:1183–90.
- [47] Wiffen PJ, Derry S, Moore RA, Kalso EA. Carbamazepine for chronic neuropathic pain and fibromyalgia in adults. *Cochrane Database Syst Rev* 2014;4, <http://dx.doi.org/10.1002/14651858.CD005451.pub3>. CD005451.
- [48] Attal N, Cruccu G, Baron R, Haanpää M, Hansson P, Jensen TS, et al. European Federation of Neurological Societies. EFNS guidelines on the pharmacological treatment of neuropathic pain: 2010 revision. *Eur J Neurol* 2010;17(9):1113–23.
- [49] Zakrzewska JM. Robust randomised control trials needed for drug treatments for trigeminal neuralgia. *Evid Based Dent* 2006;7(4):107.
- [50] Zakrzewska JM, Linskey ME. Trigeminal neuralgia. *BMJ* 2014;348:474, <http://dx.doi.org/10.1136/bmj.g474>.
- [51] Lindstrom P, Lindblom U. The analgesic effect of tocainide in trigeminal neuralgia. *Pain* 1987;28:45–50.
- [52] Beydoun A. Clinical use of tricyclic anticonvulsants in painful neuropathies and bipolar disorders. *Epilepsy Behav* 2002;3:S18–22.
- [53] Lechin F, van der Dijks B, Lechin ME, Amat J, Lechin AE, Cabrera A, et al. Pimozide therapy for trigeminal neuralgia. *Arch Neurol* 1989;46:960–3.
- [54] McQuay H, Carroll D, Jadad AR, Wiffen P, Moore A. Anticonvulsant drugs for management of pain: a systematic review. *BMJ* 1995;311(7012):1047–52.
- [55] Di Stefano G, La Cesa S, Truini A, Cruccu G. Natural history and outcome of 200 outpatients with classical trigeminal neuralgia treated with carbamazepine or oxcarbazepine in a tertiary centre for neuropathic pain. *J Headache Pain* 2014;15:34.
- [56] Sweetman S, editor. *Martindale: The Complete Drug Reference*. 4th Ed. London: Pharmaceutical Press; 2005. p. 353–8 [ISBN 0 85369 550 4].
- [57] Chung WH, Hung SI, Chen YT. Genetic predisposition of life-threatening antiepileptic-induced skin reactions. *Expert Opin Drug Saf* 2010;9:15–21.
- [58] Kulkarnikorn K, Tassaneeyakul W, Tiamkao S, Jantararoungtong T, Prabmechai N, Vannaprasaht S, et al. HLA-B\*1502 strongly predicts carbamazepine-induced Stevens-Johnson syndrome and toxic epidermal necrolysis in Thai patients with neuropathic pain. *Pain Pract* 2012;12(3):202–8.
- [59] Brodie MJ, Mintzer S, Pack AM, Gidal BE, Vecht CJ, Schmidt D. Enzyme induction with antiepileptic drugs: cause for concern? *Epilepsia* 2013;54(1):11–27. VIDAL. <https://vidal.fr>.
- [60] Mc Kee PJW, Blacklaw J, Butler E, Gilham RA, Brodie MJ. Monotherapy with conventional and controlled-release carbamazepine: a double-blind double-dummy comparison in epileptic patients. *Br J Clin Pharmacol* 1991;32:99–104.
- [61] Genin E, Chen DP, Hung SI, Sekula P, Schumacher M, Chang PY, et al. Roujeau JC.HLA-A\*31:01 and different types of carbamazepine-induced severe cutaneous adverse reactions: an international study and meta-analysis. *Pharmacogenomics J* 2014;14(3):281–8.
- [62] Liebel JT, Menger N, Langohr H. Oxcarbazepine in der Behandlung der Trigeminalneuralgie. *Nervenheilkunde* 2001;20:461–5.
- [63] Gomez-Arguelles JM, Dorado R, Sepulveda JM, Herrera A, Arrojo FG, Aragón E, et al. Oxcarbazepine monotherapy in carbamazepine-unresponsive trigeminal neuralgia. *J Clin Neurosci* 2008;15(5):516–9.
- [64] Lunardi G, Leandri M, Albano C, et al. Clinical effectiveness of lamotrigine and plasma levels in essential and symptomatic trigeminal neuralgia. *Neurology* 1997;48:1714–7.
- [65] Canavero S, Bonicalzi V. Lamotrigine control of trigeminal neuralgia: an expanded study. *J Neurol* 1997;244:527–32.
- [66] Zakrzewska JM, Chaudhry Z, Nurmikko TJ, Patton DW, Mullens EL. Lamotrigine (lamictal) in refractory trigeminal neuralgia: results from a double-blind placebo controlled crossover trial. *Pain* 1997;73(2):223–30.
- [67] Wiffen PJ, Derry S, Moore RA. Lamotrigine for chronic neuropathic pain and fibromyalgia in adults. *Cochrane Database Syst Rev* 2013;(12), <http://dx.doi.org/10.1002/14651858.CD006044.pub4>. Art. No.: CD006044.
- [68] Shaikh S, Yaacob HB, Abd Rahman RB. Lamotrigine for trigeminal neuralgia: efficacy and safety in comparison with carbamazepine. *J Chin Med Assoc* 2011;74(6):243–9.
- [69] Iannone A, Baker AB, Morrell F. Dilantin in the treatment of trigeminal neuralgia. *Neurology* 1958;8:126–8.
- [70] Braham J, Saia A. Phenytoin in the treatment of trigeminal and other neuralgias. *Lancet* 1960;2:892–3.
- [71] Sindrup SH, Jensen TS. Pharmacotherapy of trigeminal neuralgia. *Clin J Pain* 2002;18(1):22–7.
- [72] Lemos L, Flores S, Oliveira P, Almeida A. Gabapentin supplemented with ropivacaine block of trigger points improves pain control and quality of life in trigeminal neuralgia patients when compared with gabapentin alone. *Clin J Pain* 2008;24:64–75.
- [73] Obermann M, Yoon MS, Sensen K, Maschke M, Diener HC, Katsarava Z. Efficacy of pregabalin in the treatment of trigeminal neuralgia. *Cephalalgia* 2008;28:174–81.
- [74] Pérez C, Navarro A, Saldaña MT, Martínez S, Rejas J. Patient-reported outcomes in subjects with painful trigeminal neuralgia receiving pregabalin: evidence from medical practice in primary care settings. *Cephalalgia* 2009;29(7):781–90.
- [75] Gilron I, Boohar SL, Rowan JS, Max MB. Topiramate in trigeminal neuralgia: a randomized, placebo-controlled multiple crossover pilot study. *Clin Neuropharmacol* 2001;24(2):109–12.
- [76] Domingues RB, Kuster GW, Aquino CC. Treatment of trigeminal neuralgia with low doses of topiramate. *Arq Neuropsiquiatr* 2007;65(3B):792–4.
- [77] Wang QP, Bai M. Topiramate versus carbamazepine for the treatment of classical trigeminal neuralgia: a meta-analysis. *CNS Drugs* 2011;25(10):847–57.
- [78] Jorns TP, Johnston A, Zakrzewska JM. Pilot study to evaluate the efficacy and tolerability of levetiracetam (Keppra) in treatment of patients with trigeminal neuralgia. *Eur J Neurol* 2009;16(6):740–4.
- [79] Mitsikostas DD, Pantes GV, Avramidis TG, Karageorgiou KE, Gatzonis SD, Stathis PG, et al. An observational trial to investigate the efficacy and tolerability of levetiracetam in trigeminal neuralgia. *Headache* 2010;50(8):1371–7.
- [80] Zhang J, Yang M, Zhou M, He L, Chen N, Zakrzewska JM. Non-antiepileptic drugs for trigeminal neuralgia. *Cochrane Database Syst Rev* 2013;(12), <http://dx.doi.org/10.1002/14651858.CD004029.pub4>. Art. No.: CD004029.
- [81] Fromm GH, Terrence CF, Chattha AS. Baclofen in the treatment of trigeminal neuralgia: double-blind study and long-term follow-up. *Ann Neurol* 1984;15:240–4.
- [82] Vilming ST, Lyberg T, Lataste X. Tizanidine in the management of trigeminal neuralgia. *Cephalalgia* 1986;6(3):181–2.
- [83] Fromm GH, Aumentado D, Terrence CFA. Clinical and experimental investigation of the effects of tizanidine in trigeminal neuralgia. *Pain* 1993;53(3):265–71.
- [84] Lemos L, Fontes R, Flores S, Oliveira P, Almeida A. Effectiveness of the association between carbamazepine and peripheral analgesic block with ropivacaine for the treatment of trigeminal neuralgia. *J Pain Res* 2010;3:201–12, <http://dx.doi.org/10.2147/JPR.S13154>.
- [85] Beloeil H, Viel E, Navez ML, Fletcher D, Peronnet D. Guidelines for regional anesthetic and analgesic techniques in the treatment of chronic pain syndromes. *Recommandation formalisée d'experts*. *Ann Fr Anesth Reanim* 2013;32(4):275–84.
- [86] Piovesan EJ, Teive HG, Kowacs PA, Della Coletta MV, Werneck LC, Silberstein SD. An open study of botulinum-A toxin treatment of trigeminal neuralgia. *Neurology* 2005;65(8):1306–8.
- [87] Wu CJ, Lian YJ, Zheng YK, Zhang HF, Chen Y, Xie NC, et al. Botulinum toxin type A for the treatment of trigeminal neuralgia: results from a randomized, double-blind, placebo-controlled trial. *Cephalalgia* 2012;32(6):443–50.
- [88] Zúñiga C, Piedimonte F, Díaz S, Micheli F. Acute treatment of trigeminal neuralgia with onabotulinum toxin A. *Clin Neuropharmacol* 2013;36(5):146–50.
- [89] Sirois D, Epler M, Toufani M, Blitzer A. Botulinum toxin-A in trigeminal neuralgia: outcome of placebo-controlled RCT. *Oral Surg Oral Med Oral Pathol Oral Radiol Endod* 2011;112:e130.
- [90] Linde M, Hagen K, Stovner LJ. Botulinum toxin treatment of secondary headaches and cranial neuralgias: a review of evidence. *Acta Neurol Scand Suppl* 2011;50–5.
- [91] Leandri M, Lundardi G, Inglese M, Messmer-Uccelli M, Mancardi GL, Gottlieb A, et al. Lamotrigine in trigeminal neuralgia secondary to multiple sclerosis. *J Neurol* 2000;247(7):556–8.
- [92] Khan OA. Gabapentin relieves trigeminal neuralgia in multiple sclerosis patients. *Neurology* 1998;51(2):611–4.
- [93] Solaro C, Lunardi GL, Capello E, Inglese M, Messmer Uccelli M, Uccelli A, et al. An open-label trial of gabapentin treatment of paroxysmal symptoms in multiple sclerosis patients. *Neurology* 1998;51(2):609–11.
- [94] Solaro C, Messmer Uccelli M, Uccelli A, Leandri M, Mancardi GL. Low-dose gabapentin combined with either lamotrigine or carbamazepine can be useful therapies for trigeminal neuralgia in multiple sclerosis. *Eur Neurol* 2000;44(1):45–8.
- [95] Zvartau-Hind M, Din MU, Gilani A, Lisak RP, Khan OA. Topiramate relieves refractory trigeminal neuralgia in MS patients. *Neurology* 2000;55(10):1587–8.
- [96] Solaro C, Uccelli MM, Bricchetto G, Gasperini C, Mancardi G. Topiramate relieves idiopathic and symptomatic trigeminal neuralgia. *J Pain Symptom Manage* 2001;21(5):367–8.
- [97] Siniscalchi A, Gallelli L, Scornaiangi D, Mancuso F, De Sarro G. Topiramate therapy for symptomatic trigeminal neuralgia. *Clin Drug Investig* 2006;26(2):113–5.
- [98] Reder AT, Arnason BG. Trigeminal neuralgia in multiple sclerosis relieved by a prostaglandin E analogue. *Neurology* 1995;45(6):1097–100.

- [100] DMKG., study group. Misoprostol in the treatment of trigeminal neuralgia associated with multiple sclerosis. *J Neurol* 2003;250(5):542–5.
- [101] Tate R, Rubin LM, Krajewski KC. Treatment of refractory trigeminal neuralgia with intravenous phenytoin. *Am J Health Syst Pharm* 2011;68(21):2059–61.
- [102] Cheshire WP. Fosphenytoin: an intravenous option for the management of acute trigeminal neuralgia crisis. *J Pain Symptom Manage* 2001;21(6):506–10.
- [103] Chaudhry P, Friedman DI. Intravenous lidocaine treatment in classical trigeminal neuralgia with concomitant persistent facial pain. *Headache* 2014;54(8):1376–9.
- [104] Soleimanpour H, Aghamohammadi D, Ghaffarzad A, Golzari SE, Safari S, Soleimanpour M. Novel treatment in refractory tic douloureux. *J Clin Anesth* 2014;26(6):495–6.
- [105] Dandy WE. Concerning the cause of trigeminal neuralgia. *Am J Surg* 1934;24(2):447–55.
- [106] Gardner WJ, Miklos MV. Response of trigeminal neuralgia to decompression of sensory root; discussion of cause of trigeminal neuralgia. *J Am Med Assoc* 1959;170(15):1773–6.
- [107] Jannetta PJ. Microsurgical approach to the trigeminal nerve for tic douloureux. *Prog Neurol Surg* 1976;7:180–200.
- [108] Sindou M, Amrani F, Mertens P. Does microsurgical vascular decompression for trigeminal neuralgia work through a neo-compressive mechanism? Anatomical-surgical evidence for a decompressive effect. *Acta Neurochir Suppl (Wien)* 1991;52:127–9.
- [109] Sindou M, Leston JM, Decullier E, Chapuis F. Microvascular decompression for trigeminal neuralgia: the importance of a noncompressive technique—Kaplan-Meier analysis in a consecutive series of 330 patients. *Neurosurgery* 2008;63(4 Suppl. 2):341–50 [discussion 50–1].
- [110] Sindou M, Leston J, Decullier E, Chapuis F. Microvascular decompression for primary trigeminal neuralgia: long-term effectiveness and prognostic factors in a series of 362 consecutive patients with clear-cut neurovascular conflicts who underwent pure decompression. *J Neurosurg* 2007;107(6):1144–53.
- [111] Sindou M, Leston J, Howeidy T, Decullier E, Chapuis F. Micro-vascular decompression for primary Trigeminal Neuralgia (typical or atypical). Long-term effectiveness on pain; prospective study with survival analysis in a consecutive series of 362 patients. *Acta Neurochir (Wien)* 2006;148(12):1235–45 [discussion 45].
- [112] Kalkanis SN, Eskandar EN, Carter BS, Barker 2nd FG. Microvascular decompression surgery in the United States, 1996 to 2000: mortality rates, morbidity rates, and the effects of hospital and surgeon volumes. *Neurosurgery* 2003;52(6):1251–61.
- [113] Alvernia J, Wydh E, Simon E, Sindou M, Mertens P. Microsurgical anatomy of the transoval percutaneous route to the trigeminal cave and the trigeminal ganglion. *Neurochirurgie* 2009;55(2):87–91.
- [114] Härtel F. Über die intracranielle Injektionsbehandlung der trigeminusneuralgie. *Med Klin* 1914;10:582.
- [115] Tatli M, Satici O, Kanpolat Y, Sindou M. Various surgical modalities for trigeminal neuralgia: literature study of respective long-term outcomes. *Acta Neurochir (Wien)* 2008;150(3):243–55.
- [116] Kanpolat Y, Savas A, Bekar A, Berk C. Percutaneous controlled radiofrequency trigeminal rhizotomy for the treatment of idiopathic trigeminal neuralgia: 25-year experience with 1,600 patients. *Neurosurgery* 2001;48(3):524–32 [discussion 32–4].
- [117] Sindou M, Tatli M. Treatment of trigeminal neuralgia with thermorhizotomy. *Neurochirurgie* 2009;55(2):203–10.
- [118] Keravel Y, Gaston A, Ciampi de Andrade D, Mencattini G, Le Guerinel C. Balloon compression for the treatment of trigeminal neuralgia. *Neurochirurgie* 2009;55(2):197–202.
- [119] Mullan S, Lichtor T. Percutaneous microcompression of the trigeminal ganglion for trigeminal neuralgia. *J Neurosurg* 1983;59(6):1007–12.
- [120] Hakanson S. Trigeminal neuralgia treated by the injection of glycerol into the trigeminal cistern. *Neurosurgery* 1981;9(6):638–46.
- [121] Sindou M, Tatli M. [Treatment of trigeminal neuralgia with glycerol injection at the gasserian ganglion]. *Neurochirurgie* 2009;55(2):211–2.
- [122] Leksell L. Sterotaxic radiosurgery in trigeminal neuralgia. *Acta Chir Scand* 1971;137(4):311–4.
- [123] Regis J, Metellus P, Hayashi M, Roussel P, Donnet A, Bille-Turc F. Prospective controlled trial of gamma knife surgery for essential trigeminal neuralgia. *J Neurosurg* 2006;104:913–24.
- [124] Regis J, Tuleasca C, Resseguier N, Carron R, Donnet A, Gaudart J, et al. Long-term safety and efficacy of Gamma Knife surgery in classical trigeminal neuralgia: a 497-patient historical cohort study. *J Neurosurg* 2016;124:1079–987.
- [125] Regis J, Arkha Y, Yomo S, Murata N, Roussel P, Donnet A, et al. Radiosurgery in trigeminal neuralgia: long-term results and influence of operative nuances. *Neurochirurgie* 2009;55(2):213–22.
- [126] Zakrzewska JM, Akram H. Neurosurgical interventions for the treatment of classical trigeminal neuralgia. *Cochrane Database Syst Rev* 2011;9:CD007312.
- [127] Flickinger JC, Pollock BE, Kondziolka D, Phuong LK, Foote RL, Stafford SL, et al. Does increased nerve length within the treatment volume improve trigeminal neuralgia radiosurgery? A prospective double-blind, randomized study. *Int J Radiat Oncol Biol Phys* 2001;51(2):449–54.
- [128] Xu SJ, Zhang WH, Chen T, Wu CY, Zhou MD. Neuronavigator-guided percutaneous radiofrequency thermocoagulation in the treatment of intractable trigeminal neuralgia. *Chin Med J* 2006;119(18):1528–35.
- [129] Erdine S, Ozyalcin NS, Cimen A, Celik M, Talu GK, Disci R. Comparison of pulsed radiofrequency with conventional radiofrequency in the treatment of idiopathic trigeminal neuralgia. *Eur J Pain* 2007;11(3):309–13.
- [130] Rogers CL, Shetter AG, Fiedler JA, Smith KA, Han PP, Speiser BL. Gamma knife radiosurgery for trigeminal neuralgia: the initial experience of The Barrow Neurological Institute. *Int J Radiat Oncol Biol Phys* 2000;47(4):1013–9.
- [131] Gronseth G, Cruccu G, Alksne J, Argoff C, Brainin M, Burchiel K, et al. Practice parameter: the diagnostic evaluation and treatment of trigeminal neuralgia (an evidence-based review): report of the Quality Standards Subcommittee of the American Academy of Neurology and the European Federation of Neurological Societies. *Neurology* 2008;71:1183–90.